T.C.

İSTANBUL ÜNİVERSİTESİ

İstanbul Tıp Fakültesi

Tıbbi Patoloji Anabilim Dalı

NAV-2, cyclin D2, FABP3 ile TGLN antikorlarının, uterus endometrial stromal sarkomları ve leiomyosarkomlarının ayırıcı tanısında yeterliliğinin ve prognostik özelliklerinin değerlendirilmesi

UZMANLIK TEZİ

Dr. Özerk Doğuş GÖRGÜN

Tez Danışmanı: Prof. Dr. Ekrem YAVUZ

İSTANBUL

2019

T.C.

İSTANBUL ÜNİVERSİTESİ

İstanbul Tıp Fakültesi

Tıbbi Patoloji Anabilim Dalı

NAV-2, cyclin D2, FABP3 ile TGLN antikorlarının, uterus endometrial stromal sarkomları ve leiomyosarkomlarının ayırıcı tanısında yeterliliğinin ve prognostik özelliklerinin değerlendirilmesi

UZMANLIK TEZİ

Dr. Özerk Doğuş GÖRGÜN

Tez Danışmanı: Prof. Dr. Ekrem YAVUZ

İSTANBUL

2019

Bu tez çalışması İstanbul Üniversitesi Bilimsel Araştırma Projeleri tarafından desteklenmiştir.

(Proje No: TTU-2019-33225)

TEŞEKKÜRLER

Öncelikle İ.Ü. İstanbul Tıp Fakültesi'nde bana tıp eğitimi veren tüm öğretim görevlilerine, İ.Ü. İstanbul Tıp Fakültesi Tıbbi Patoloji Anabilim Dalı'nda eğitimimi sağlayan, bilgi ve tecrübelerini paylaşan başta tez danışmanım Sn. Prof. Dr. Ekrem YAVUZ ve Jinekopatoloji Bilim Dalı'nın diğer öğretim üyesi Sn. Doç. Dr. Semen ÖNDER olmak üzere tüm değerli öğretim görevlilerine, çalışmam sırasında gerekli klinik bilgilere ulaşmamda bana yardımcı olan İstanbul Üniversitesi İstanbul Tıp Fakültesi Kadın Hastalıkları ve Doğum Anabilim Dalı Jinekolojik Onkoloji bölümünde görevli Sn. Op. Dr. Hamdullah SÖZEN'e ve İstanbul Üniversitesi Onkoloji Enstitüsü'nde görevli Sn. Uzm. Dr. Ferhat Ferhatoğlu'na, istatistiki verilerin sağlanmasındaki yardımlarından dolayı Sn. Prof. Dr. Süleyman Engin AKHAN'a, laboratuvar çalışmalarımda yardımcı olan Sn. Jülide Öz HOCAOĞLU ve Sn. Mehmet Ali DOĞAN'a, burada bulunduğum 4 yılı aşkın süre içinde beraber çalıştığım asistan arkadaşlarıma, tez yazımı düzenlememde destek olan ev arkadaşım Sn. Dr. Mehmet Rasih SONSÖZ'e, manevi desteklerinden dolayı değerli aileme ve sevgili Özge'me teşekkürlerimi borç bilirim.

İÇİNDEKİLER

TEŞEKKÜRLER.....I
İÇİNDEKİLER.....II
KISALTMALAR.....IV
TABLO LİSTESİ.....VI
RESİM LİSTESİ.....VII
BÖLÜM I.....1
I. ÖZET.....1
II. ABSTRACT.....5
BÖLÜM II.....9
I. GİRİŞ.....9
II. GENEL BİLGİLER.....11
UTERUSUN MEZENKİMAL TÜMÖRLERİ.....11
A. Tanım ve epidemiyolojik özellikler.....11
B. Genel klinik bilgiler.....14
C. Endometrial stromal tümörler.....14
1. Tanım, sınıflama.....14
2. Endometrial stromal nodül.....15
3. Low grade endometrial stromal sarkom.....16
4. High grade endometrial stromal sarkom.....17
5. İndiferansiye uterus sarkomu.....18
6. Endometrial stromal tümörlerde moleküler ve genetik özellikler.....18
7. Ayırıcı tanıda kullanılan yöntemler.....19
8. Prognoz ve hasta yönetimi.....20
D. Düz kas kökenli tümörler.....21
1. Tanım, sınıflama.....21
2. Leiomyom.....21
a. Tanım, klinik, etyolojik ve özellikler.....21
b. Makroskopik özellikler.....22
c. Mikroskopik özellikler.....22
d. Leiomyom varyantları.....23
3. Leiomyosarkom.....25
a. Tanım, klinik, etiyolojik özellikler.....25
b. Makroskopik özellikler.....26
c. Mikroskopik özellikler.....26
d. Leiomyosarkomlar varyantları.....27
e. Prognostik faktörler ve tedavi modaliteleri.....28
f. Ayırıcı tanıda kullanılan yöntemler.....29
4. Malignite potansiyeli belirsiz düz kas tümörü.....29
5. Düz kas tümörlerinde moleküler ve genetik özellikler.....30
E. Çalışmada kullanılacak olan belirteçler.....31
1. Neuron navigator-2.....31
2. Transgelin.....31

3. Fatty acid binding protein-3.....32
4. Cyclin D2.....32
BÖLÜM III.....33
GEREÇ VE YÖNTEMLER.....33
A. Araştırmaya katılacak olguların belirlenmesi ve hazırlanması.....33
B. İmmünhistokimyasal yöntem.....34
C. İmmünhistokimyasal çalışmaların değerlendirilmesi.....38
1. Neuron navigator-2.....38
2. Transgelin.....39
3. Fatty acid binding protein-3.....40
4. Cyclin D2.....41
D. Biyoistatistiksel analiz.....42
BÖLÜM IV.....43
BULGULAR.....43
A. Genel veriler.....43
B. Yaş.....47
C. Evre, sağkalım ve nüks özellikleri.....48
D. Morfolojik özellikler.....54
1. Mitoz.....54
2. Nekroz.....54
3. Hücresel Atipi.....57
4. Lenfovasküler invazyon.....57
E. İmmünhistokimyasal veriler.....59
1. NAV-2.....59
2. TGLN.....63
3. FABP3.....66
4. Cyclin D2.....67
TARTIŞMA.....71
BÖLÜM V.....80
SONUÇLAR.....80
BÖLÜM VI.....82
KAYNAKLAR.....82
ÖZGEÇMİŞ.....89

KISALTMALAR

HE: Hematoksilen&eozin

GS: Genel sağkalım

HS: Hastalıksız sağkalım

AJCC: American Joint Comittee on Cancer

WHO (DSÖ): Dünya Sağlık Örgütü

FIGO: International Federation of Gynecology and Obstetrics

AFIP: Armed Forces Institute of Pathology

ESN: Endometrial stromal nodül

ESS: Endometrial stromal sarkom

LG-ESS: Low grade endometrial stromal sarkom

HG- ESS: High grade endometrial stromal sarkom

UUS: İndiferansiye uterus sarkomu

LM: Leiomyom

LMS: Leiomyosarkom

STUMP: Malignite potansiyeli belirsiz düz kas tümörü

İVL: İntravenöz leiomyomatozis

Nav-2: Neuron navigatör-2

Cyclin D2: Cyclin-dependent kinase 2

TGLN: Transgelin

FABP3: Fatty acid binding protein-3

PCR: Polimerase chain reaction

TCN: Tümör hücre nekrozu

LVİ: Lenfovasküler invazyon

TABLO LİSTESİ

Tablo 1 : DSÖ 2014 tanı sınıflandırması

Tablo 2 : TNM ve FIGO evrelemesi

Tablo 3: Stanford tanı kriterleri

Tablo 4: Kullanılan immünhistokimyasal belirteçlere ait özellikler

Tablo 5: H-skor hesaplanması

Tablo 6: Allred skorlaması

Tablo 7: Ameliyat tipleri ve sayıları

Tablo 8: Adjuvan tedaviler

Tablo 9: Tümör gruplarına ait genel veriler

Tablo 10: NAV-2 antikorunun LMS olgularını LG-ESS'dan ayırıcı özellikleri

Tablo 11: TGLN antikorunun LMS olgularını ESS'lardan ayırıcı özellikleri

Tablo 12: Cyclin D2 antikorunun LMS olgularını ESS'lardan ayırıcı özellikleri

RESİM LİSTESİ

Resim 1: Beyincik dokusunda purkinje hücrelerinde Nav-2 antikorunun granüler boyanma paterni

Resim 2: LG-ESS olgusunda transgelin antikorunun negatifliği ve çevre myometriumda pozitif boyanma

Resim 3: Kalp kasında FABP3 antikorunun yaygın sitoplazmik boyanma görüntüsü

Resim 4: Endometrium stromasında ve glandüler hücrelerde cyclin D2 reaksiyonu

Resim 5: Miksoid LMS olgusunda atipik iğsi hücreler ve mitoz figürü

Resim 6: Epiteloid LMS olgusunda geniş pembe sitoplazmalı atipik nükleuslu hücreler

Resim 7: Miksoid ESS olgusunda damar invazyonu

Resim 8: LG-ESS olgusunda schwannom benzeri palizatik dizilim

Resim 9: LMS olgusunda atipik mitozlar

Resim 10: LMS olgusunda coğrafik tümör hücre nekrozunun görüntüleri

Resim 11: LMS olgularında belirgin ve hafif atipi örnekleri

Resim 12: LG-ESS olgusunda LVİ görüntüsü

Resim 13: LMS olgularında Nav-2 proteininin farklı ekspresyon düzeyleri

Resim 14: ESS olgularında Nav-2 reaksiyonları

Resim 15: Transgelin antikorunun LMS olgularında reaksiyonları

Resim 16: LMS-AJS olgusunda morfolojik görünüm ve transgelin reaksiyonu

Resim 17: LMS ve HG-ESS olgularında FABP3 reaksiyonları

Resim 18: LMS olgularında cyclin D2 reaksiyonları

Resim 19: LG-ESS olgularında cyclin D2 reaksiyonları

BÖLÜM I

I. ÖZET

Amaç: Leiomyosarkomlar(LMS) tüm uterus malignitelerinin %1-3 kadarını, endometrial stromal sarkomlar(ESS) ise %1'den daha azını oluşturmaktadır. Her iki tümör tipinde de en önemli öngörü belirteci hastalığın evresidir. LMS olgularında 5 yıllık sağkalım ortalama %40'larda, LG-ESS olgularında ise %80'lerdedir. Sağkalım özellikleri arasında belirgin fark olan bu tümörlerin ayrımında genel olarak morfoloji temellidir. Morfolojik olarak ayırıcı tanıda zorluk yaşanılan olgularda immünhistokimyasal çalışmalar bu konuda destek olmaktadır. Günümüz bilgileri ışında, CD10 ve düz kas belirteçleri ayırıcı tanı panelini oluşturmaktadır. Fakat kimi düz kas tümörleri CD10 immünreaktivitesi ve kimi endometrial stromal lezyonlar da düz kas belirteçleri ile immünreaktivite göstermektedir. Bu konuda ek testlere ihtiyaç duyulmaktadır.

Son yıllarda çeşitli tümörlerde moleküler genetik değişimler tanımlanmaya başlanmıştır. Bu tanımlamalar içerisinde uterus sarkomları da payını almıştır. Yapılan araştırmaların sonucunda, LMS olgularında CDK2NA, FABP3, TGLN, JPH2, GEM, NAV-2, RAB23 gibi genlerin; ESS olgularında ise SLC7A10, EFNB3, CCND2, ECEL1, ITM2A, NPW, PLAG-1 ve GCNR gibi genlerin overeksprese oldukları saptanmıştır. Çalışmamızda, uterus sarkomlarında NAV-2, TGLN, FABP3 ve CCND2 genleriyle ilişkili proteinlerin varlığının, uterus sarkomlarında hastalık seyri ile ilişkilerine ve ayırıcı özelliklerine geniş tümör alanı üzerinde bakılması amaçlanmıştır.

Gereç ve yöntem: 1992-2018 yılları arasında İstanbul Üniversitesi İstanbul Tıp Fakültesi Tıbbi Patoloji Anabilim Dalı'nda incelenmiş, ESS ve LMS tanıları almış olgular dijital arşivden listelendi ve raporları incelendi. Daha sonra arşivden bu olgulara ait preparatlar çıkarıldı ve morfolojik olarak değerlendirildi.

Toplamda 118 uterus sarkomunun örneklerine ulaşıldı. Bunların 71'i LMS, 39'u low grade endometrial stromal sarkom (LG-ESS) ve 6'sı high grade endometrial stromal sarkom olgusudur (HG-ESS). Kalan ikisi ise LMS-ESS ve LMS-Anjiyosarkom şeklinde kombine olgulardır.

Tümörlerden iç kontrol olarak düz kas ve endometrium dokuları da bulunan parafin bloklar seçildi ve kesitler oluşturuldu. Nav-2, TGLN, FABP3 ve cyclin D2 antikorları ile immünhistokimyasal boyalamalar yapıldı. Aynı zamanda morfolojik özellikler, orjinal raporlardan ve preparatların tekrar gözden geçirilmesiyle sağlandı. İstanbul Üniversitesi İstanbul Tıp Fakültesi Kadın Hastalıkları ve Doğum Kliniği ile İstanbul Üniversitesi Onkoloji Enstitüsü'nün dosya arşivlerinden ve patoloji raporlarında ismi bulunan klinisyenlere telefon ile ulaşılarak çalışmamızdaki olgulara ait sağkalım, takip ve tedavi verileri öğrenildi. Örnekleri olan olguların içinde 49 LMS'un, 22 LG-ESS'un ve 4 HG-ESS'un takip bilgisi öğrenilebildi. Daha sonra immünhistokimyasal ve morfolojik değerlendirme sonuçları, klinik veriler ile karşılaştırıldı.

Bulgular: Uterus sarkomlarının büyük kısmı LMS olgularından oluşmaktadır (%60). Takiben 2. sırada LG-ESS olguları görülmektedir (%33). LMS olgularının ortalama 50'li yaşlarda, LG-ESS olgularının ise 40'lı yaşların ortalarında görüldüğü izlendi. Takip süreleri LMS olgularında ortalama 49,57, LG-ESS'larda 128,05 ve HG-ESS'larda 77 aydır. Takip bilgisi olan LMS olgularının 37/49'u, LG-ESS olgularının 0/22'si ve HG-ESS olgularının 1/4'ü ölmüştür. LG-ESS olgularından ölen olmaması, LMS ile aralarında belirgin seyir farklılığı olduğunu gösterdi.

Klasik bir bilgi olarak uterus sarkomlarında en önemli öngörü belirteci evredir. Olgu sayısı azlığı nedeniyle Evre 1-2 ve Evre 3-4 şeklinde gruplar oluşturuldu. İleri evre olgular LMS'lar içinde %33, LG-ESS olgularında ise %21 civarındadır. 6 HG-ESS olgusunun 3'ü Evre 1-2, diğer 3'ü ise Evre 3'tür. Evre 4 ESS olgusu görülmedi. Evre 1-2 olgularda ortalama genel sağkalım (GS) süresi 89,21, Evre 3-4 olgularda ise ortalama 23,72 aydır. Değerlendirmemizde, sağkalımı ve evresi aynı anda bilinen 48 LMS olgusu üzerinde Evre 1-2 ile Evre 3-4 olgu grupları arasında GS açısından ileri derecede anlamlı farklılık saptandı ($p<0,001$). LG-ESS olgularında ölen olmadığından ve HG-ESS olgularının sayı azlığından dolayı bu gruplarda ayrı değerlendirme yapılmadı.

LMS olgularında sağkalım ile yaşın ilişkisi literatürde çeşitli çalışmalarda mevcuttur. Çalışmamızda 55 yaş üstü olgularda GS daha kısa bulundu ($p=0,044$). Hastalıksız sağkalım (HS) ise 60 yaş üstü olguları baz aldığımızda daha kısa olarak görüldü ($p=0,013$).

Evrede önemli olan parametrelerden biri tümör boyutudur. Çalışmamızda 10 cm'den büyük LMS olgularının daha kısa sürede nüks ettiği saptandı (p=0,024). Ayrıca nekroz görülen LMS olgularının daha kötü seyrettiği görüldü (p=0,028). Lenfovasküler invazyon (LVİ) saptanmış olan LMS olgularında GS süresi ortalama 33,16, HS süresi ise ortalama 19,72 ay bulundu. LVİ izlenmeyenlerde bu değerler sırası ile ortalama 75,37 ve 62,8 ay olarak hesaplandı. Aralarında belirgin farklılık izlendi fakat istatistiksel olarak bir anlamlılık görülmedi. Mitoz indeksi ile GS süreleri orta derecede ters korele izlendi (r=-0,353, p=0,013).

Nav-2 antikorunun uterus sarkomlarında hafif, orta ve şiddetli reaksiyonlar verdiği görüldü. Orta ve şiddetli reaksiyonlar, bir adet HG-ESS olgusu hariç sadece 18 adet LMS olgusunda izlendi. Orta ve şiddetli reaksiyonlar dikkate alındığında Nav-2 antikorunun varlığının LMS tanısını desteklediği saptandı. Ekspresyon varlığının ve düzeyinin GS ve HS ile ilişkisi saptanmadı.

Transgelin proteini, uterus ve yumuşak doku tümörlerinde çalışılmış ve düz kas diferansiasyonunu gösteren bir belirteç olarak tanımlanmıştır. Çalışmamızda 64 LMS olgusunun 18'inde yaygın, 18'inde fokal pozitiflikler izlendi. ESS olgularında reaksiyon gözlenmedi. LMS olguları içinde sağkalımla ilişkisi bulunmadı. LMS ve ESS ayrımında %56,2 sensitivite ve %100 spesifiteye sahip olduğu hesaplandı.

FABP3 proteini, 33 LMS olgusunun 21'inde, 11 LG-ESS olgusunun 7'sinde ve 3 HG-ESS olgusunun 1'inde kuvvetli reaksiyon göstermiştir. Kalan olgularda zayıf reaksiyonlar izlenmiştir. Uterus sarkomlarının ayrımında etkisiz bulundu ve LMS olgularında sağkalımla ilişkisi görülmedi.

Cyclin D2, hücre siklusunda önemli bir role sahip, ağırlıklı olarak nükleusta yer alan bir proteindir. Çalışmamızda 68 LMS, 38 LG-ESS ve 6 HG-ESS olgusu üzerinde değerlendirme yapıldı ve LMS olgularının 47'sinde, LG-ESS olgularının 26'sında ve HG-ESS olgularının 4'ünde nükleer boyanma izlendi. Tümör gruplarının ayrımında etkisinin olmadığı görüldü. LMS olgularında nükleer ekspresyon kaybının kısa GS ile ilişkisi saptandı (p=0,034).

Sonuç: Uterus sarkomlarında en sık LMS olguları görülmektedir. LMS'lar, LG-ESS olgularına göre belirgin derecede kötü seyretmektedirler. Evre hastalığın seyrini belirgin bir şekilde etkilemektedir. LMS olgularının tanı kriterlerinden olan atipinin sağkalımla ilişkisi izlenmemiştir. Nekroz görülen LMS olgularının kötü seyrettiği saptanmıştır. LVİ varlığının istatistiksel olarak

kanıtlanamasa da olumsuz seyirle ilişkili olduğu görülmüştür. Artan mitoz değerleri GS süreleri ile ters orantılı bulunmuştur.

Çalışmamızda yer alan dört belirteçten Nav-2, hastalık seyrini belirlemede yetersiz bulunmuştur. Buna karşın literatürde epitelyal tümörlerde kaybının olumsuz seyirle ilişkisi gösterilmiş olan cyclin D2, LMS olgularında da kaybın kısa GS ile ilişkisi saptanmıştır. Bu bulgumuz literatürde ilktir. Farklı tümör ailelerinde de çalışılmış ve anlamlı sonuçlar alınmış olan bu molekül, tümör seyrini belirlemek açısından umut vaat edicidir. Transgelin molekülünün düz kas diferansiasyonunu saptamada oldukça yararlı olduğu görülmüştür. FABP3 molekülü ise ayırıcı tanı ve seyir açısından anlamlı bir sonuç göstermemektedir.

Neticede cyclin D2 ve transgelin moleküllerinin immünhistokimyasal değerlendirme sonuçları umut vericidir. Özellikle bu iki belirtecin uterus sarkomlarında ve diğer organların tümörlerinde daha çok çalışılmasının gerektiği, tümör seyirleri ve ayırıcı tanılar açısından yararlı olabilecekleri ve ileride günlük pratikte faydalı testler haline gelebilecekleri düşünülmüştür.

II. ABSTRACT

Aim: Leiomyosarcomas (LMS) constitute 1-3% and endometrial stromal sarcomas (ESS) constitute less than 1% of all uterine malignancies. Currently, stage is the most powerful prognostic indicator for both tumors. Five year survival rate for LMS is about 40%, for low grade endometrial stomal sarcomas, it is approximately 80%. For the two above-mentioned tumors, which have different survival rates, differential diagnosis is mainly made by morphological features. In borderline cases immunohistochemical tests are helpful. Currently, CD10 and smooth muscle markers are main immunohistochemical markers for differential diagnosis. Some of the smooth muscle tumors show CD10 positivity whereas some endometrial stromal tumors have immunohistochemical and morphological smooth muscle differantiation. So additional tests are needed.

Recently, molecular genetic features about uterine mesenchymal tumors have been described. Studies about uterine sarcomas showed that CDK2NA, FABP3, TGLN, JPH2, GEM, NAV-2, RAB23 are overexpressed in LMS's and SLC7A10, EFNB3, CCND2, ECEL1, ITM2A, NPW, PLAG-1 ve GCNR are overexpressed in ESS's. In our study, we aimed to investigate the NAV-2, TGLN, FABP3 and CCND2 genes products in uterine sarcomas, and its association with disease progression and differential diagnosis characteristics.

Materials and methods: The digital archive was searched for patients with a diagnosis of either LMS or ESS, who were examined in Istanbul University Faculty of Medicine Pathology Department between 1992-2018. Then, the slides of these cases were retrieved from the archive and re-evaluated morphologically.

A total of 118 uterine sarcomas were obtained. Of these, 71 were LMS, 39 were low grade endometrial stromal sarcoma (LG-ESS) and 6 were high grade endometrial stromal sarcoma (HG-ESS). The remaining two are mixed cases of LMS-ESS and LMS-Angiosarcoma.

Paraffin blocks that include smooth muscle and endometrial tissues as internal controls were selected for immunohistochemical examination, using antibodies against to Nav-2, transgelin, FABP3 and cyclin D2. Morphological features were also obtained from the original reports and review of the slides.

Survival, follow-up and treatment data of the patients in our study were obtained from the file archives of Istanbul University Istanbul Medical Faculty Obstetrics Department of Gynecologic Oncology and Istanbul University Institute of Oncology. The follow-up information of 49 LMS, 22 LG-ESS and 4 HG-ESS was obtained. Immunohistochemical and morphological findings were compared with clinical data.

Results: The majority of uterine sarcomas were LMS cases (60%). LG-ESS cases constituted 33% of the total group. Mean age of cases was 51,17 for LMS's and 45,03 for LG-ESS's. The average follow-up period was 49.6 months for LMS, 128.1 months for LG-ESS and 77 months for HG-ESS. 37 out of 49 patient in LMS group, 0 out of 22 patients in LG-ESS and 1 out of the 4 patients in HG-ESS cases died during follow-up. Mortality rates were significantly different between LMS's and LG-ESS's (p<0,001).

The prognosis largely depended on the stage at the initial diagnosis. Because of the small number of cases, Stage 1-2 and Stage 3-4 groups were formed in our study. Advanced stage cases constituted 33% of LMS and 21% of LG-ESS cases, respectively. Of the 6 HG-ESS cases, 3 were stage 1-2 and the other 3 were stage 3. There was no stage 4 patient in all ESS's. For LMS cases, the mean survival time was 89.2 months in Stage 1-2 cases and 23.7 months in Stage 3-4 cases. A significant difference was found between Stage 1-2 and Stage 3-4 case groups on 48 LMS cases (p <0.001). Because of no deaths were detected in LG-ESS cases and the low number of HG-ESS cases, prognostic evaluations were not performed for these tumors.

In our study, overall survival (OS) was found to be shorter in patients older than 55 years (p = 0.044) and disease-free survival (DFS) was shorter in patients over 60 years of age (p = 0.013) for LMS.

One of the important parameters in the staging is tumor size. We demonstrated that LMS cases larger than 10 cm had recurrence in a shorter period (p = 0.024). From a morphologic view of point, we demonstrated that LMS cases with necrosis had worse prognosis than the others (p = 0.028). In LMS cases with lymphovascular invasion (LVI), mean OS duration was 33.2 months and DFS duration was 19.7 months. These values were calculated as 75.37 and 62.8 months for cases without LVI (for OS: p=0,391, for DFS p=0,331). There was a moderate degree of inverse correlation between mitosis and OS (r =-0.353, p = 0.013).

In our study, Nav-2 antibody showed mild reactions in all types of uterine sarcomas. However, moderate and strong reactions were seen in only 18 cases of LMS and one case of HG-ESS. Nav-2 expression was found to be useful for differential diagnsosis between LMS and LG-ESS when only moderate or strong expression was taken to account. There was no relationship between Nav-2 reactions with OS or DFS.

Transgelin has been studied in uterine and soft tissue tumors and has been described as a marker of smooth muscle differentiation. In our study, 18 out of 64 LMS cases were to be widespread positive and 18 out of 64 cases were focally positive. All ESS cases were negative for transgelin. The results showed that it has 56,2% sensitivity and 100% spesifity for differentiating LMS's from ESS's. The presence of transgelin expression was not significant with regard to OS or DFS of LMS cases.

FABP3 protein reacted strongly in 21 out of 33 LMS cases, 7 out of 11 LG-ESS cases and 1 out of 3 HG-ESS cases. In the remaining cases, weak reactions were observed. We found out that there was no significant difference in FABP3 expression between uterine sarcoma types. Furthermore, there was no association between FABP3 reactions and disease progress in LMS cases.

Cyclin D2 is a nuclear-intense protein that plays an important role in the cell cycle. In our study, 68 LMS, 38 LG-ESS and 6 HG-ESS cases were evaluated and nuclear positivity was observed in 47 out of LMS cases, 26 out of LG-ESS cases and 4 out of HG-ESS cases. There was no difference in expressions between tumor groups. But nuclear expression loss was associated with short OS in LMS cases ($p = 0.034$).

Conclusion: LMS cases are the most common in uterine sarcomas. They have significantly worse prognosis than LG-ESS cases. The stage significantly affects the course of the disease in LMS's. Cellular atypia was not associated with survival times. On the other hand, LMS cases with necrosis were also found to have a poor prognosis. LVI does not affect the survival time, statistically. Increased mitosis values were inversely corralated with OS.

Of the four markers tested in our study, Nav-2 was found to be insufficient to predict the progress of the disease. On the other hand, cyclin D2, which was previously shown to be associated with poor prognosis in epithelial tumors, was associated with short OS in LMS cases. To our

knowledge, this finding is the first in the literature. Therefore, Cyclin D2 molecule is promising for prediction of the disease course for LMS. Transgelin molecule was found to be very useful in detecting smooth muscle differentiation. The FABP3 molecule did not show any significant difference in terms of differential diagnosis and clinical course of uterine sarcomas.

In conclusion, the results of immunohistochemical evaluation of cyclin D2 and transgelin molecules are promising. In particular, these two markers need to be studied more in uterine sarcomas and tumors of other regions. They may be useful markers for prediction of prognosis and differential diagnosis and may become useful tests in daily practice.

BÖLÜM II

I.GİRİŞ

Uterusun benign mezenkimal tümörleri toplumda oldukça sık görülmekte olup en sık görülenleri leiomyom(LM) ya da fibroid olarak adlandırılan düz kas tümörleridir. Herhangi bir sebeple yapılan histerektomi materyallerinde %80'e varan oranlarda görülmektedirler (1). Bu tümörlerin %60 kadarı asemptomatik olmakla beraber lokalizasyona göre kanama, kitle etkisi, enfarkt gibi farklı klinik özellikler gösterebilmektedirler (2). Hasta yaşı ve fertilite isteğine göre radikal cerrahi, uterus koruyucu cerrahi yöntemler, arteriyal embolizasyon, manyetik rezonans ilişkili odaklanmış ultrasonografik cerrahi veya hormonoterapi ile tedavi edilebilirler (3).

Uterus malign mezenkimal tümörleri oldukça nadir olup tüm uterus tümörlerinin %1 kadarını oluştururlar. Bazı çalışmalarda bu oran %3-9'a ulaşmaktadır. Leiomyosarkomlar (LMS) bu gruptaki olguların %70 kadarını oluşturmaktadırlar (4, 5). Bu tümörlerde ana tedavi yöntemi olarak cerrahi uygulanmaktadır. Agresif davranış ve kemorezistans izlenen tümörlerdir (5). Rekürrens oranı çeşitli çalışmalarda %45 ile %73 arasında olup 5 yıllık sağkalım yaklaşık %30-42 arasında değerlerde saptanmaktadır (6). Günümüzde prognoz açısından en önemli belirteç hastalığın evresi olmakla beraber artmış mitoz miktarı da evre dışında önemli bulunmuştur (6-8).

Endometrial stromal tümörler (EST) ise daha nadir olup uterus sarkomlarının %20'si kadarını ve tüm uterus tümörlerinin %1'inden daha azını oluştururlar. Günümüzde DSÖ tarafından morfolojileri, moleküler-genetik özellikleri, immünhistokimyasal bulguları ve klinik davranışları nedeniyle endometrial stromal nodül (ESN), low grade endometrial stromal sarkom (LG-ESS), high grade endometrial stromal sarkom (HG-ESS) ve indiferansiye uterus sarkomu (UUS) olarak 4 gruba ayrılmışlardır (9, 10).

ESN olgularının uzun süreli takiplerinde nüks saptanmamıştır (11). LG-ESS ve HG-ESS olgularında total abdominal histerektomi ve bilateral salpingo-ooforektomi (TAH-BSO) ve ek olarak kimi durumlarda adjuvan radyoterapi uygulanmakta olup 5 yıllık sağkalım yaklaşık olarak %60-70 civarındadır. Prognozda en önemli faktör evredir. Evre dışında myometrial invazyonun yokluğu ve düşük mitotik indeks olumlu prognozla ilişkili bulunmuştur (12). Genetik incelemelerde endometrial stromal tümörlerde çeşitli translokasyonlar saptanmıştır. LG-ESS ve ESN'de JAZF1-SUZ12 translokasyonu; HG-ESS olgularında ise WHAE-FAM22 translokasyonu görülmektedir. İndiferansiye uterus sarkomu ise bu translokasyonları içermeyen, diğerlerinden daha kötü seyirli, benzer morfolojik ve klinik özelliklere sahip olabilen bir malign tümördür (13).

Tüm diğer tümör gruplarında olduğu gibi uterus sarkomlarının büyük kısmını oluşturan LMS ve ESS olguları üzerinde de çeşitli gen ekspresyon çalışmaları yapılmıştır. Davidson ve arkadaşlarının yapmış olduğu bir çalışmada ESS olgularında PCR yöntemi ile özellikle SLC7A10, EFNB3, CCND2, ECEL1, ITM2A, NPW, PLAG1 ve GCGR genlerinde ekspresyon artışı saptanmıştır. LMS olgularında ise CDKN2A, FABP3, TGLN, JPH2, GEM, NAV2 ve RAB23 genleri overeksprese olarak değerlendirilmiştir. FABP3, TGLN, NAV2, cyclin D2, ITM2A genlerinin ürünlerine karşı geliştirilmiş antikorlar immünhistokimyasal yöntemle çalışılmış ve bu iki antite açısından ayrımında etkili olabileceği söylenmiştir (14). Davidson ve arkadaşlarının tissue micro array(TMA) yöntemiyle yukarıda bahsedilen antikorlar ile yaptığı bir başka çalışmada ise sağkalım açısından yapılan değerlendirmede herhangi bir oranda sitoplazmik NAV-2 ekspresyonunun saptanmasının LMS olgularında olumsuz, cyclin D2'nin %10'un üstünde nükleer ekspresyonunun ise ESS olgularında olumlu seyir ile ilişkisi gösterilmiştir (15).

Bu bilgiler ışığında sağkalımları açısından farklılıkları olan bu iki tümörün kesin ayrımının yapılması ve tanısal/prognostik yardımcı testlerin eklenmesinde fayda olacağı ve bu konuda çalışmaların yapıldığı dikkati çekmektedir. Çalışmamız, bu noktada morfolojik değerlendirmeler dışında üzerinde çalışmalar yapılan NAV-2, cyclin D2, transgelin ve FABP3 moleküllerinin ayırıcı tanıda ve hastalık seyrini öngörmede etkinliklerini değerlendirmeyi hedef almıştır.

II-GENEL BİLGİLER

UTERUSUN MEZENKİMAL TÜMÖRLERİ

A. Tanım ve epidemiyolojik özellikler

Uterus neoplazileri Dünya Sağlık Örgütü'nce (DSÖ) başlıca doku orijinine göre sınıflandırılmaktadırlar (Tablo 1). Mezenkimal tümörleri mezodermal kökenli olup endometrial stroma ya da myometrial düz kas diferansiyasyonu gösterirler. Nadiren çizgili kas, kıkırdak ve kemik gibi heterolog eleman içerebilirler. Kesin etiyolojileri bilinmemektedir. Olasılıkla normal myometriumda somatik mutasyon varlığında, steroid hormonların ve lokal büyüme faktörlerinin etkilediği kompleks bir süreçtir.

LM'lar kadınlarda en sık görülen, düz kas kökenli benign tümörlerdir ve histerektomi materyallerindeki sıklığı rastlantısal olarak saptananlar da eklendiğinde %80'lere ulaşır(1). Malign mezenkimal tümörlerin büyük çoğunluğunu LMS ve ESS'lar oluşturmaktadır. Benign tümörlerin aksine oldukça nadir tümörler olup İskandinav ülkelerinde insidansı LMS'larda 0,4/100.000, ESS'larda ise 0,3/100.000 seviyesinde bulunmuştur (4). Uterus malign mezenkimal tümörlerinde uluslararası bir komite olan ''International Federation of Gynecology and Obstetrics(FIGO)'' tarafından oluşturulmuş olan evreleme sistemi kullanılmaktadır (Tablo 2).

Tablo 1: 2014 DSÖ sınıflaması

Epithelial tumours and precursors	
Precursors	
Hyperplasia without atypia	
Atypical hyperplasia / Endometrioid intraepithelial neoplasia	8380/2*
Endometrial carcinomas	
Endometrioid carcinoma	8380/3
Squamous differentiation	8570/3
Villoglandular	8263/3
Secretory	8382/3
Mucinous carcinoma	8480/3
Serous endometrial intraepithelial carcinoma	8441/2*
Serous carcinoma	8441/3
Clear cell carcinoma	8310/3
Neuroendocrine tumours	
Low-grade neuroendocrine tumour	
Carcinoid tumour	8240/3
High-grade neuroendocrine carcinoma	
Small cell neuroendocrine carcinoma	8041/3
Large cell neuroendocrine carcinoma	8013/3
Mixed cell adenocarcinoma	8323/3
Undifferentiated carcinoma	8020/3
Dedifferentiated carcinoma	
Tumour-like lesions	
Polyp	
Metaplasias	
Arias-Stella reaction	
Lymphoma-like lesion	
Mesenchymal tumours	
Leiomyoma	8890/0
Cellular leiomyoma	8892/0
Leiomyoma with bizarre nuclei	8893/0
Mitotically active leiomyoma	8890/0
Hydropic leiomyoma	8890/0
Apoplectic leiomyoma	8890/0
Lipomatous leiomyoma (lipoleiomyoma)	8890/0
Epithelioid leiomyoma	8891/0
Myxoid leiomyoma	8896/0*
Dissecting (cotyledonoid) leiomyoma	8890/0
Diffuse leiomyomatosis	8890/1
Intravenous leiomyomatosis	8890/1
Metastasizing leiomyoma	8898/1
Smooth muscle tumour of uncertain malignant potential	8897/1
Leiomyosarcoma	8890/3
Epithelioid leiomyosarcoma	8891/3
Myxoid leiomyosarcoma	8896/3
Endometrial stromal and related tumours	
Endometrial stromal nodule	8930/0
Low-grade endometrial stromal sarcoma	8931/3
High-grade endometrial stromal sarcoma	8930/3
Undifferentiated uterine sarcoma	8805/3
Uterine tumour resembling ovarian sex cord tumour	8590/1*
Miscellaneous mesenchymal tumours	
Rhabdomyosarcoma	8900/3
Perivascular epithelioid cell tumour	
Benign	8714/0*
Malignant	8714/3*
Others	
Mixed epithelial and mesenchymal tumours	
Adenomyoma	8932/0
Atypical polypoid adenomyoma	8932/0
Adenofibroma	9013/0
Adenosarcoma	8933/3
Carcinosarcoma	8980/3
Miscellaneous tumours	
Adenomatoid tumour	9054/0
Neuroectodermal tumours	
Germ cell tumours	
Lymphoid and myeloid tumours	
Lymphomas	
Myeloid neoplasms	
Secondary tumours	

Tablo 2: TNM ve FIGO evrelemesi

Leiomyosarcoma, Endometrial stromal sarcoma
T – Primary tumour

TNM	FIGO	
T1	I	Tumour limited to the uterus
T1a	IA	Tumour 5cm or less in greatest dimension
T1b	IB	Tumour more than 5cm in greatest dimension
T2	II	Tumour extends beyond the uterus, within the pelvis
T2a	IIA	Tumour involves adnexa
T2b	IIB	Tumour involves other pelvic tissues
T3	III	Tumour involves abdominal tissues
T3a	IIIA	One site
T3b	IIIB	More than one site
N1	IIIC	Metastasis to regional lymph nodes
T4	IVA	Tumour invades bladder or rectal mucosa
M1	IVB	Distant metastasis

Note: Simultaneous tumours of the uterine corpus and ovary/pelvis in association with ovarian/pelvic endometriosis should be classified as independent primary tumours.

Adenosarcoma
T – Primary tumour

TNM	FIGO	
T1	I	Tumour limited to the uterus
T1a	IA	Tumour limited to the endometrium/endocervix
T1b	IB	Tumour invades less than half the myometrium
T1c	IC	Tumour invades one half or more of the myometrium
T2	II	Tumour extends beyond the uterus, within the pelvis
T2a	IIA	Tumour involves adnexa
T2b	IIB	Tumour involves other pelvic tissues
T3	III	Tumour involves abdominal tissues
T3a	IIIA	One site
T3b	IIIB	More than one site
N1	IIIC	Metastasis to regional lymph nodes
T4	IVA	Tumour invades bladder or rectal mucosa
M1	IVB	Distant metastasis

Note: Simultaneous tumours of the uterine corpus and ovary/pelvis in association with ovarian/pelvic endometriosis should be classified as independent primary tumours

N – Regional Lymph Nodes

NX	Regional lymph nodes cannot be assessed
N0	No regional lymph node metastasis
N1	Regional lymph node metastasis

M – Distant Metastasis

M0	No distant metastasis
M1	Distant metastasis (excluding adnexa, pelvic and abdominal tissues)

Stage grouping (Uterine sarcomas)

Stage I	T1	N0	M0
Stage IA	T1a	N0	M0
Stage IB	T1b	N0	M0
Stage IC*	T1c	N0	M0
Stage II	T2	N0	M0
Stage IIA	T2a	N0	M0
Stage IIB	T2 b	N0	M0
Stage IIIA	T3a	N0	M0
Stage IIIB	T3b	N0	M0
Stage IIIC	T1, T2, T3	N1	M0
Stage IVA	T4	Any N	M0
Stage IVB	Any T	Any N	M1

Note: *Stage IC does not apply for leiomyosarcoma and endometrial stromal sarcoma

B. Genel klinik bilgiler

Uterusun mezenkimal lezyonları arasında 1. sırada LM ve varyantları yer almaktadır. Aynı zamanda kadın üreme sisteminin en sık görülen tümörleridirler (16). Sıklıkla asemptomatik olmakla beraber lokalizasyonlarına göre düzensiz kanama, abdominal ağrı ve palpabl kitleler olarak karşımıza çıkmaktadırlar. Ağrı ve dismenore gibi pelvik semptomları olan hastalarda ultrasonografi ile saptanırlar.

Klinikçe benign/malign ayrımı her zaman kolay olmamaktadır. Benign olanlar dejenerasyon, hemoraji, kistleşme sonucu hipo/anekoik, düzgün sınırlı lezyonlar olarak saptanabilirler (17). MR ile benign/malign ayrımında, çevre yapılar ile ilişkisi yardımcı olabilir (18). Hızlı büyüyen kitleler malignite açısından şüphe uyandırırlar (2, 19).

C. Endometrial stromal tümörler

1. Tanım, sınıflama

Proliferasyon fazındaki endometriuma benzer görünümde, klasik olarak bilinen dil benzeri yapılar şeklinde myometriyuma, çevre dokulara ve damar yapıları içine infiltrasyon gösteren tümörlerdir. Sınıflandırmaları ve tanımlamaları ilk olarak 1959 yılında W.B. Ober tarafından uterus sarkomlarının histogenezlerine göre heterolog ve homolog olarak 2'ye ayrılmasıyla yapılmaya başlanmıştır. Bu sınıflamada pür homolog olan mezenkimal sarkomlar arasında endometrial stromal sarkom ve stromatosis endometriosis şeklinde yer almışlardır (20). Daha sonra 1970 yılında Kempson ve Bari bu lezyonları pür sarkomlar, mikst sarkomlar ve malign mikst mülleriyan tümör olarak 3'e ayırarak değerlendirmeyi öne sürmüşlerdir. Burada pür sarkomlar grubunda bulunmaktadırlar (21).

İlk tanımlamalar sonrasında endometrial stromal tümörler, 20 yıl kadar bir süre stromal adenozis, stromal endometriozis, stromatozis gibi çeşitli adlandırmalara tabi tutulmuşlardır. 1992 yılında AFIP tarafından 3'e ayrılmış; low-grade endometrial stromal sarkom (LG-ESS), high-grade

endometrial stromal sarkom (HG-ESS) ve indiferansiye uterus sarkomu(UUS) şeklinde bir sınıflama getirilmiştir.

Modern sınıflandırmaya 1994 yılında Dünya Sağlık Örgütü endometrial stromal nodül (ESN), LG-ESS ve HG-ESS olarak 3'lü bir sınıflama ile başlanmıştır. Bu sınıflama ilk olarak 2003 yılında gözden geçirilmiş, invazyon görülmeyenler endometrial stromal nodül, düşük mitotik aktivite ve morfolojik olarak endometriumu andıran olgular LG-ESS ve indiferansiye morfolojiye sahip, yüksek proliferasyon kapasiteli ve yıkıcı invazyon yapan olgular ise indiferansiye uterus sarkomu (UUS) olarak adlandırılmışlardır. En son güncelleme ise 2014 yılında yapılmış, malignite açısından LG-ESS ve UUS arasında yer alacak şekilde HG-ESS tanımı eklenerek 4'lü bir kategorizasyona geçilmiştir (Tablo 1).

2. Endometrial stromal nodül

ESN tanımlamasında ana öge ESS olgularında görülen lenfovasküler ve myometrial invazyonun olmamasıdır. Sıklıkla perimenopozal yaşlarda görülmektedir. Yaş dağılımı 31-86 gibi geniş bir aralıktadır. Çoğu zaman intramural kitlenin bası etkisiyle anormal uterus kanaması ile kliniğe başvururlar (22). Literatürde 22 cm'ye kadar büyümüş olgular bildirilmiştir. Kanama, nekroz, kistik dejenerasyon görülebilmektedir. Sarı-beyaz renkli, düzgün sınırlı bir görünümleri vardır. Bu nedenle leiomyomlarla makroskopik açıdan karışabilirler (11). Benign seyirli olup histerektomi yapılan olgularda ek bir tedavi gerekmeksizin izlemlerinde nüks veya metastaz görülmemektedir (11).

Mikroskopik incelemesinde proliferasyon safhasındaki endometriumu andıran, oval veya yuvarlak şekilli çekirdeklere sahip, dar sitoplazmalı küçük hücrelerden oluştukları görülür. İyi sınırlı olup içerisinde spiral arteriol benzeri damarlar bulunur. Lenfovasküler invazyon (LVİ) görülmez. Myometriyal invazyonun ise 3'mmden küçük ve 3'ten az olacak şekilde bulunduğu kabul edilmektedir (11). İmmünhistokimyasal incelemelerinde klasik olarak CD10, östrojen reseptörü ve progesteron reseptörü pozitiftir (23). Moleküler profili ise LG-ESS ile benzer olup ileride bahsedilecektir.

3. Low grade Endometrial stromal sarkom

Malign mezenkimal uterus tümörleri içinde LMS'den sonra 2. sırada yer alan tümörlerdir. Perimenapozal hastalar ve 40'lı yaşlarda daha sık olmakla beraber 18-83 gibi geniş bir yaş aralığında görülebilirler. Kliniğinde vaginal kanama ve pelvik ağrı sık görülür (24). Tamoksifen ve östrojen kullanımı, pelvik radyasyon ile ilişkisi bildirilmiştir (25). Obezite, diyabet ve erken menarşın riski arttırdığı öne sürülmektedir (26).

Çoğu zaman uterusta görülmesine rağmen ekstrauterin yerleşimli olgular da bildirilmiştir. Bunlar arasında over en sık görülen lokalizasyondur. Pelvis, abdominal kavite, vulva ve vaginadan kaynaklı tümörler de literatürde mevcuttur (27). Uterus dışında gelişenlerin endometriozis ile ilişkili olabileceği savunulmaktadır.

Yumuşak kıvamlı, sarı-ten renkli, parmaksı çıkıntılar halinde myometriyal invazyon gösteren kitlelerdir. Klasik olarak saptanan bu invazyon paterni ''solucan benzeri'' invazyon olarak adlandırılmaktadır. Uterus çevresi damarlara ve çevre yapılara invazyon görülebilmektedir (13).

Tümörün mikroskopik incelemesinde yaygın LVİ'lar makroskopik karşılığı da olan myometriyuma doğru büyük adalar şeklinde invazyonlar görülür. ESN'dekine benzer olarak monoton ve mülayim hücreler izlenir. Mitotik indeks sıklıkla <5/10 BBA olarak saptanır. Nekroz limitlidir. Görüldüğü zaman sıklıkla LVİ nedenli ve iskemik nekroz şeklinde olur (24). ESN ve LG-ESS vakalarında histolojik olarak düz kas, iskelet kası, seks kord, yağ, glandüler elemanlar şeklinde diferansiyasyon gösterenleri bildirilmiştir (24, 28, 29).

İmmünhistokimyasal özellikleri ESN benzeri olup CD10, östrojen reseptörü ve progesteron reseptörü sıklıkla pozitiftir. Diferansiyasyon durumuna göre düz kas aktini, desmin, kaldesmon gibi düz kas ya da kalretinin gibi seks kord belirteçlerinin ekspresyonu görülebilir (30).

4. High grade Endometrial stromal sarkom

Yeni tanımlanmış, LG-ESS olgularına göre farklı morfolojik, immünhistokimyasal ve moleküler-genetik özelliklerin olduğu, hücresel açıdan yüksek dereceli alanlar bulunan tümörlerdir. 28-67 gibi geniş bir yaş aralığı mevcuttur (Ort. 50) (31). Agresif tümörler olup ileri evrede yakalanmaları nadir değildir.

Mikroskopik incelemesinde yüksek dereceli, yuvarlak hücre morfolojisinde alanlar ile düşük dereceli görünümde alanlar birlikte izlenir. Yüksek dereceli alanlarda irregüler, hiperkromatik nükleuslu, lenfositin 4-6 katı boyuta sahip hücrelerden oluşan tabakalar-kordlar görülür. Düşük dereceli alanlarda ise kısa demetler halinde iğsi hücreli, LG-ESS benzeri bir gelişim mevcuttur. Bu alanlarda ise ince kromatin yapısına sahip, mülayim görünümlü ovoid hücreler izlenir. Bu tümörlerin invazyon paterni yıkıcı ya da LG-ESS benzeri olabilir. Mitoz fazladır (>10/10 BBA). Nekroz ve LVİ sık görülen özelliklerdir (32, 33). Miksoid, fibroblastik ya da fibröz yapıda olabilirler (32, 33).

İmmünhistokimyasal çalışmalarda düşük dereceli alanlar, LG-ESS benzeri olup CD10 ve hormon reseptörleri pozitiftir. Yüksek dereceli alanlarda ise bu özelliğin kaybolduğu, bcl-1 ekspresyonunun ortaya çıktığı görülmüştür (34). c-KİT kuvvetli membranöz ve sitoplazmik reaksiyon gösterirken DOG-1 negatif izlenir (35). Düz kas belirteçleri ve pansitokeratin ile reaksiyon izlenmez, p53 olağan boyanma gösterir (32).

LG-ESS'deki JAZF1-SUZ12 gen füzyonu yerine YWHAE-NUTM2 ve ZC3H7B-BCOR gen füzyonlarının olduğu tanımlanmıştır (32, 36). ZC3H7B-BCOR füzyonu olanlarda miksoid morfoloji literatürde bildirilmiştir (37). Kimi olgularda PNET ve seks kord benzeri görünüm ya da psödoglandüler yapılar izlenebilir (38). ZC3H7B-BCOR füzyonu olan olguların tanınması için BCOR proteinine karşı antikor üretilmiştir. ZC3H7B-BCOR füzyonu olanlar olgularda bu antikor ile %50 civarı bir boyanma mevcuttur (36, 39). Buna karşın ilginç olarak YWHAE-NUTM2 mutasyonu olan olgularda BCOR proteinine karşı >%95 immünreaktivite görülmüştür (39).

5. İndiferansiye uterus sarkomu

Yüksek dereceli, oldukça nadir ve agresif karakterli tümörlerdir. Diğer uterus sarkomlarına göre daha ileri yaşlarda görülürler. 5 yıllık sağkalımları evre I iken %70, evre III'e yükseldiğinde ise %23'e kadar düşmektedir. LMS benzeri büyük, kanamalı, nekrotik kitleler olarak izlenirler(40).

HG-ESS benzeri ya da indiferansiye bir görünüm, pleomorfik ve bizar hücreler ya da monoton bir hücre popülasyonu izlenebilir. Klasik endometrial stromal tümörlerde görülen dil benzeri infiltrasyon yerine yıkıcı invazyon paterni sergilerler (41). Epiteloid, iğsi ve girdapsı yapılar oluşturan tabakalar halinde izlenebilirler (42). Yüksek mitoz miktarı (>10/10 BBA), yaygın nekroz alanları, LVİ ve heterolog eleman alanları içerebilirler.

İmmünhistokimyasal olarak CD10, ÖR, PR, SMA, desmin ve keratin ile değişik oranlarda boyanma izlenir. Pleomorfik alanlarda p53 overekspresyonu görülür (43).

Diğer endometrial stromal kökenli tümörlere göre karmaşık karyotiplere sahip oldukları düşünülmektedir ve daha az kromozom translokasyonları içerdikleri görülmüştür. Nadiren LG-ESS'de izlenen JAZF1-SUZ12 füzyonu ve HG-ESS'de saptanan YWHAE-NUTM2 gen düzenlenmesi olduğu bildirilmiştir (39).

6. Endometrial stromal tümörlerde moleküler ve genetik özellikler

EST'lerde ilk olarak 1991 yılında Koontz ve ark. tarafından, protein karşılıkları ile beraber detaylandırılan genetik değişim JAZF1-SUZ12 füzyonudur (44). Bu değişim ESN ve LG-ESS'lerde izlenmektedir. 7p15 yerleşimli JAZF1 (zinc finger gene 1) gen alanı, 17q21 yerleşimli SUZ12(JJAZ1) gen bölgesine taşınır (44). Bundan 5 yıl sonra yine LG-ESS olgularında Micci ve ark. JAZF1 değişimine ek olarak PHF1 olarak adlandırılan 6p21 bölgesini saptamışlardır. PHF1 geninin taşındığı 10p11 gen bölgesindeki EPC1 geni ve 1p34 gen alanındaki MEAF6 bölgeleri görülmüştür. Bu değişimler de PHF1-EPC1 ve PHF1-MEAF6 şeklinde tanımlanmıştır (45, 46).

X kromozomunda yer alan CXorf67 ve BCOR (Bcl-6 etkileşimli eş baskılayıcı) genlerinin sırası ile 17. kromozomda yer alan MBTD1 ve 22. kromozomda yer alan ZC3H7B alanlarına taşınımı saptanmıştır. CXorf67-MBTD1, LG-ESS olgularında ve ZC3H7B-BCOR ise HG-ESS olgularında görülen füzyonlardır.

HG-ESS'lere yönelik yapılan çalışmalarda ise spesifik olarak t(10;17) (q22;p13) gen taşınımı tanımlanmıştır (32). Bu değişim, 17p13 lokalizasyonlu YWHAE geninin 10q22 lokalizasyonlu, Nut ailesinden NUTM2(FAM22) genine taşınımı ile olur. WYHAE-NUTM2 gen birleşimi olarak adlandırılır. Ayrıca tanımlanmış olan ZC3H7B-BCOR mutasyonu da yine HG-ESS olgularında izlenmektedir ve bu gen değişimine sahip olguların neredeyse tamamı iğsi hücreli, miksoid stromalı görünümdedir (36, 37). Saptanan bu kromozomal değişikliklerin dışında 1998 yılında Dal Cin ve arkadaşları toplamda 70'in üzerinde genetik anomali olduğunu göstermiştir (47).

7. Ayırıcı tanıda kullanılan yöntemler

Endometrial stromal tümörlerin (EST) tanısında temel yöntem hematoksilen&eozin (H&E) ile yapılan rutin histopatolojik incelemedir. Çeşitli durumlarda ayırıcı tanı güçlüğü olabilmektedir. Bu durumlar sınırlı invazyon gösteren ESN ile LG-ESS ayrımı, düz kas tümörünü andıran EST'lerin saptanması, hücresel düz kas tümörlerinde EST benzeri görünüm ve UUS ile HG-ESS olgularının LMS ve diğer yüksek dereceli tümörlerden ayrımıdır.

ESN'ün, LG-ESS olgularının ayrımında, LVİ görülmemesi ve invazyonun sınırlı olduğunun saptanması önemlidir (11). Stromal tümörler ile düz kas tümörlerin ayırt edilmesinde klasik olarak CD10, ÖR, PR, desmin, kaldesmon, düz kas aktini paneli kullanılmaktadır. CD10, ÖR, PR pozitifliği; desmin, kaldesmon ve düz kas aktini negatifliği endometrial stromal tümör lehinedir (48). Ek olarak transgelin, ASC1, stathmin1 ve GEM proteinleri ile çalışma yapılmış, GEM ve transgelin moleküllerinin düşük dereceli LMS olgularıyla ESS olguları ayrımında yardımcı olabileceği görülmüştür (30). Tek tek değil de panel halinde immünohistokimyasal çalışmaların yapılması gerektiği de vurgulanmaktadır (30, 48).

8. Prognoz ve hasta yönetimi

ESN, LM gibi iyi prognoza sahiptir. Tedavide histerektomi yeterli olmaktadır. Sınırlı infiltrasyon gösteren tümörler bildirilmiştir. Dionigi ve arkadaşlarının yapmış olduğu, 3 mm ve 3'den az infiltrasyon kuralını aşan ama gene de klasik ESS infiltrasyonunu içermeyen olguların da olduğu 50 olguluk EST'leri konu alan bir çalışmada rekürrens görülmemiştir (11). Fakat LG-ESS'lerin de yavaş bir klinik seyre sahip oldukları akıldan çıkarılmamalıdır. Literatürde buna örnek olarak sınırlı infiltrasyon olup da metastaz görülen olgu bildirimi mevcuttur (49). Bu tür olgulara ''sınırlı infiltrasyonlu endometrial stromal tümör'' tanımı önerilmişse de daha çok çalışma ihtiyacı duyulmaktadır.

Prognoz açısından yapılan çalışmalarda günümüzde en önemli parametre olarak evre yer almaktadır. FIGO evrelemesi kullanılmaktadır (Tablo 2). LG-ESS olguları sıklıkla FIGO evresi I ve II olarak karşımıza çıkmaktadır. Birleşik Devletler Ulusal Kanser Enstitüsü'nün 15 yıllık periyoddaki verileri neticesinde %65 kadar olgunun evre I ve II de yakalandığı görülmüştür. Bunların %59,9'u evre I olgulardır. Evre I ve II olan hastaların 5 yıllık hastalıksız sağkalımları (HS) %89,3 bulunmuştur. Evre III ve IV'te ise 5 yıllık HS'ları %50, 3 olarak saptanmıştır. Çok değişkenli analizlerde, ileri hasta yaşı, siyah ırk üyesi olma, ileri evre, yüksek tümör derecesi, nodal metastaz varlığı ve eksik cerrahi bağımsız prediktif faktör olarak bulunmuştur (50). Histerektomi uygulanan olgularda hormon reseptör pozitifliği nedeniyle anti-östrojen tedavisi uygulanmaktadır (51).

HG-ESS olguları sıklıkla ileri evrede saptanır ve agresif seyirlidir. Dünya Sağlık Örgütü (DSÖ) verilerince %80 kadarı ileri evrede tanı almışlardır. Hormon reseptörleri eksprese etmediklerinden dolayı anti hormonal tedaviden fayda görüp görmeyecekleri tartışmalı bir konuyu oluşturmaktadır. Son zamanlarda tanımlanan ve ZC3H7B-BCOR mutasyonu olan olgularla ilgili sınırlı bilgi vardır fakat LG-ESS olgularına göre agresif bulunmuşlardır (36).

Ülkemizde Ayla Dönertaş ve arkadaşlarının çalışmasında 19 LG-ESS ve 5 HG-ESS olgusu incelenmiş, 23'ü Evre I ve 3'ü Evre II olarak saptanmıştır. Bu çalışmada hastalar 12-248 ay takip

edilmiştir. Evre II ve üzeri olgular ile HG-ESS olgularının kötü prognozlu oldukları, HG-ESS olan 4 hastanın nüks ettiği ve bu nedenle öldüğü saptanmıştır (52).

D. Düz kas kökenli tümörler

1. Tanım, sınıflama

Düz kas tümörleri kadın genital sisteminde over ve broad ligaman bölgesinden vulvar alana kadar tüm lokalizasyonlarda görülebilmektedir. Benign düz kas tümörleri kadın genital sistemde görülen en sık tümörlerdir. Malign mezenkimal tümörler açısından ise LMS en sık saptanan gruptur. LM'lardan LMS'lara doğru bir spektrumu oluşturan düz kas tümörleri yelpazesi yıllar içinde invazyon, atipik hücrelerin varlığı, mitoz oranları, nekroz durumu, metastaz gelişmesi gibi parametreler ile değerlendirilmiş ve sınıflara ayrılmıştır. En sonuncu DSÖ kılavuzuna göre, LM ve varyantları, malignite potansiyeli belirsiz düz kas tümörü (STUMP) ve LMS olarak 3 grupta incelenmektedir (Tablo 1).

2. Leiomyom

a. Tanım, klinik, etiyolojik özellikler

LM'lar uterusun en sık görülen neoplazileridir. Benign karakterli olan bu düz kas tümörleri fibroid ya da myom şeklinde de adlandırılırlar.

Semptomatik olanlar; düzensiz adet kanaması, abdominal ağrı ve palpabl kitlelerle karşımıza çıkmaktadırlar. Ağrı ve dismenore gibi pelvik semptomları olan hastalarda ultrasonografi bulguları önemlidir. Diğer vakalar sıklıkla rastlantısal olarak ameliyat meteryallerinde görülür. Leiomyomatozis olguları histerektominin başta gelen sebeplerindendir.

Uterus LM'ları 4-5. dekadda pik yaparlar. Puberte öncesi nadiren görülürler ve menapoz sonrası görülme ihtimalleri azalmaktadır. Gebelik sırasında boyutlarında artış görülmektedir. Etyolojilerinde sigara kullanımı ve parite artışı engelleyici; oral kontraseptif kullanımı, geç menarş,

obezite, alkol kullanımı, kırmızı et ve soya ürünleri risk arttırıcı olarak saptanmıştır (53, 54). Sportif aktivite yapmayanlarda ve hormon replasmanı uygulanmış kişilerde görülme sıklığı daha fazladır (55).

Kjerulff ve arkadaşlarının çalışmasında malignite dışı nedenlerle histerektomi yapılmış 1245 hastada 409 siyah ırk mensubu kadının %89'unda ve 836 beyaz ırk mensubu kadının ise %59'unda LM saptanmıştır. Siyah ırk mensubu kadınlarda daha ağır ve daha çok sayıda myomlar görülmüştür (56).

Uterusta ve deride çok sayıda LM'lar ile renal hücreli karsinom görülen herediter leiyomyomatozis ve renal hücreli kanser sendromu (Reed sendromu) tanımlanmıştır. Bu hastalarda agresif seyire sahip papiller karakterde berrak hücreli böbrek karsinomu görülmesi tipiktir. Tümör süpresör etkisi olan fumarat hidrataz enzimine ait gende germline heterozigot mutasyon neticesinde gelişirler (57). Hücre çekirdeklerinde CMV inkülizyonunu andıran, eozinofilik çekirdekçik ve çekirdekçik çevresinde soluk halkasal alan izlenir.

b. Makroskopik özellikler

LM'lar tipik olarak düzgün sınırlı, sıkı, halımsı bir yüzeye sahip, beyaz renkli kitlelerdir. Kesit yüzeyinden basınç nedeniyle dışarıya doğru taşarlar. Girdapsı bir görünüm izlenir. Mikroskopik boyutlardan 20-30 cm'ye kadar boyutlara ulaşabilirler. Bazı hastalarda intravenöz yerleşim, sebebiyle makroskopik ve mikroskopik olarak endometrial stromal tümörlere benzer bir infiltrasyon görünümü bulunabilir. Miksoid ve dejenere olanlarda yumuşak, sulu ve yapışkan bir görünüm; dejenere olanlarda nekrotik ve kanamalı alanlar dikkati çekmektedir.

c. Mikroskopik özellikler

Sıkı paketlenmiş, uzun demetler halinde düz kas fasiküllerinden oluşurlar. Düzgün sınırlarla çevreden ayrılırlar. Eozinofilik sitoplazmalı olan düz kas hücrelerinde mülayim görünüşlü uniform, iğsi, künt sonlanan, puro şeklinde tarif edilen çekirdekler görülür. Belli belirsiz nükleol ve ince, homojen kromatin yapısı saptanır. Mitoz miktarı değişkendir. Artmış mitoz olan varyant LM'lar görülebilir fakat önemli nokta atipik mitotik figürlerin görülmeyişidir. Değişken

miktarda mast hücresi ve kronik inflamatuar hücreler içerirler. Bölümümüzde yapılmış olan daha önceki bir çalışmada bu özellikleri ile malign düz kas tümörü olan LMS'lardan farklı bulunmuşlardır (58). Enfarktoid tipte nekroz görülebilir.

Klasik olarak desmin, aktin, kaldesmon, histon deasetilaz 8, düz kas miyozin ağır zinciri, östrojen reseptörü ve progesteron reseptörü ile immünreaktivite görülmektedir. CD10 sıklıkla negatiftir. Ancak hücresel LM'larda CD10 pozitivitesi %40'lara kadar olabilmektedir (59).

d. Leiomyom varyantları

Hücresel leiomyom: Çevre myometriuma göre belirgin hücresellik içeren, endometrial stromal tümörleri andıran bir görünüme sahiptirler. Özellikle lezyonun orta kısmında fasikülasyonda kayıp ve dar sitoplazmalı görünüm ortaya çıkar. Ayırıcı tanıda immünhistokimyasal çalışmalar gerekebilir (60).

Bizar çekirdekli leiomyom: Eskiden atipik ya da simplastik LM olarak adlandırılan bu varyant, izole ya da gruplar halinde iri, multilobe veya multipl hiperkromatik çekirdekli hücreler içerir. Dejenere nükleuslar oldukları düşünülmektedir. İntranükleer psödoinklüzyonlar görülebilir. Rabdoid morfoloji sergileyebilirler. Mitoz çoğu zaman az miktardadır ve bu olgularda klasik LM'daki gibi infarktoid nekroz görülebilir. LMS olgularının aksine takiplerinde nüks görülmez ve ayrımında dikkatli mikroskopik inceleme gereklidir (61).

Mitotik aktif leiomyom: Tümör hücre nekrozu (TCN) ve atipi olmaksızın 10 BBA'nında 5'ten fazla mitoz içeren düz kas tümörleridir. Atipik mitozlar izlenmez. Sıklıkla üreme çağında ve hormon replasmanı alan kadınlarda görülürler. Çoğunlukla submukozal yerleşimlidirler (62). Bizar hücreler ve hücresel alanlar içerebilir ve de bu durumda LMS'lardan ayrımı zor olabilir. On BBA alanında 20'yi aşan mitoz içeren olgular mevcuttur (63).

Hidropik leiomyom: Makroskopik olarak sulu bir görünüm izlenir. Bölgesel ödem alanları görülür. Hyalinizasyon gelişebilir. Bu değişimler neticesinde fasiküller ayrılmış görünümdedirler. Miksoid düz kas tümörlerinden ayrımında alsiyan mavisi veya kolloidal demir kullanılmalıdır.

Apoplektik leiomyom: Semptomlara yönelik verilen progestinler neticesinde değişim gösteren leiyomyomlardır. Sıklıkla hemoraji, enfarktoid nekroz, kistleşme görülür. Enfarktoid alanlar çevresinde hipersellüler, mitotik aktif zonlar görülür (64).

Lipoleiomyom: Düz kas komponenti içerisinde tek tek ya da gruplar halinde lipositlerin bulunduğu tümörlerdir. Hibernom benzeri görünüm olabilir. Kıkırdak, kemik, çizgili kas, hemapoietik ve lenfoid elemanlar içeren LM tipleri de mevcuttur.

Epitelioid leiomyom: Yuvarlak, poligonal, epitelyal görünümde hücrelerle karakterize olup kordlar, yuvalar ve trabeküller tarzında gelişme gösteren düz kas tümörleridir (65).

Miksoid leiomyom: Miksoid stromalı, hiposellüler lezyonlardır. Malign miksoid uterus tümörlerinin aksine sitolojik atipi, TCN ve artmış mitoz görülmez.

Kotiledonoid leiomyom: Düzensiz yapılan halinde myometriyum liflerini ayırarak ilerleyen, benign görünümlü düz kas fasiküllerinden oluşan tümörlerdir. Sıklıkla damar konjesyonları içerdiğinden plasenta benzeri makroskopik görünüm izlenir. Uterus bağlarına ve pelvis içine uzanabilirler. Ancak maligniteyi düşündüren diğer morfolojik bulguları içermezler (66).

İntravenöz leiomyomatozis(İVL): LM morfolojisinde düz kas öbeklerinin venöz damar boşlukları içerisinde görüldüğü tümörlerdir. Diğer varyantların morfolojik özelliklerine sahip olabilirler. Varyant LM görüntüleri ile LMS olgularıyla, makroskopik olarak damar içerisinde büyüme paterni ve mikroskopik olarak hücresel alanların görülmesi halinde de endometrial stromal tümörlerle ayırıcı tanıya girebilirler (23).

Diffüz leiomyomatozis: Birleşme eğiliminde çok sayıda sellüler leiomyomun bulunduğu ve uterusun tamamına yakınının bu tümörlerle dolu olduğu durumlardır. LG-ESS ve İVL ayırıcı tanıya girmektedir (67).

Metastaz yapan leiomyom: Daha önce uterus leiomyomu olan hastalarda akciğer içinde, tipik LM morfolojisine sahip tümörlerin görüldüğü durumdur. Bronş ve alveol epiteli lezyon içerisinde hapsolabilir. Lenfatik ve vasküler yolla, çölomik metaplazi ya da peritoneal disseminasyonla gelişebildiğinden bahsedilmektedir. Seyir farkı olduğundan LMS'den ayrımı önemlidir ve iyi bir örnekleme ve inceleme gereklidir (68).

Diğerleri: Düzensiz sınırlara sahip, mitotik aktivite gösteren, sellüler görünümlü Gn-RH tedavisi ilişkili LM'lar mevcuttur. Uterin arter embolizasyonu neticesinde belirgin akut inflamasyon ve nekroz içeren LM'lar görülmektedir. Anti fibrinolitik ilaçların kullanımı ile de tromboz ve enfarkt içeren olgular izlenir.

3. Leiomyosarkom

a. Tanım, klinik, etiyolojik özellikler

Uterusun en sık görülen malign mezenkimal tümörleridirler. Uterus malign tümörlerinin %1-3 kadar bir kısmını oluşturmaktadırlar. Sıklıkla 40 yaş üstü hastalarda görülürler. Ellili yaşlardan sonra insidansı belirgin artmaktadır(5). Semptomatolojisi LM'lara benzer olup, vaginal kanama, palpabl kitle, pelvik ağrı gibi durumlara yol açarlar. Bası etkisiyle gastrointestinal ve üriner semptomlar oluşturabilirler. Tanı anında sıklıkla uterus içinde sınırlı olmalarının yanı sıra uterus dışı yayılım ve metastaz ile prezentasyon da görülebilir. Nüksler sık izlenir. Hematojen yayılma eğilimindedirler. En sık akciğere metastaz yaptığı bilinmektedir. Bartosch ve arkadaşlarının çalışmasında 130 metastatik olgunun %67,7'sinde akciğere metastaz izlenmiştir. Takiben kranyal (%16,2) ve cilt (%15,3) metastazları görülmüştür. Kemik metastazı oranı %13,8 olarak bulunmuştur (69).

Çoğu olguda daha önce tanımlanmış bir risk faktörü bulunmaz. Li-Fraumeni sendromunda ya da retinoblastom gen mutasyonu olanlarda, radyoterapi alanlarda artmış risk olduğu bilinmektedir (70). Herediter leiomyomatozis ve renal hücreli kanser sendromu olanlarda görülme sıklığı fazladır (57). Uzun süreli tamoksifen kullanımının görülme oranını yükselttiği saptanmıştır (71, 72). Pelvik radyoterapinin malign mezenkimal tümörlere etken olabileceği söylenmektedir(4).

b. Makroskopik özellikleri

Uterusa sınırlı olan olgularda LMS, tek, palpabl, büyük intramural kitle şeklinde görülmektedir. LM'lara nazaran daha yumuşak olup, klasik düz kas tümörlerine ait girdapsı görünümü daha az sergileyen veya sergilemeyen, kanamalı ve nekrotik kitlelerdir. LM'lar gibi kadın genital traktının farklı lokalizasyonlarında ortaya çıkabilmektedirler. Birden fazla lezyon olan uteruslarda sıklıkla büyük olan lezyondur.

c.Mikroskopik özellikleri

Uterusun malign düz kas tümörleri olan LMS'ların mikroskopik incelemesinde tipik olarak atipik iğsi hücreler, TCN ve artmış mitotik aktivite izlenir. Yıllar içerisinde çeşitli çalışmalar yapılmış olan uterus düz kas tümörlerinde Stanford Üniversitesi'nde 1994 yılında Bell ve arkadaşları tarafından yapılmış olan, 213 uterus düz kas tümörünü içeren çalışmada 3 kriterle değerlendirilme öne sürülmüştür. Bu kriterler diffüz atipi, TCN ve 10 büyük büyütme alanında sayılan mitoz figürüdür.

DSÖ'nün 2014 yılında çıkardığı son kılavuzda LMS tanımı 3 ayrı alt tip olarak ele alınmıştır. Bunlar konvansiyonel(iğsi hücreli) LMS, epitelioid LMS ve miksoid LMS'dur. Konvansiyonel LMS olguları, infiltratif sınırlar gösterir, hipersellüler ve bazen hiposellüler alanlardan oluşan fasiküller içerir. Küçük büyütmeden (x10) farkedilen bir nükleer atipi, TCN ve 10 büyük büyütme alanında 10 ve daha fazla mitoz görülür. Son DSÖ kılavuzunda da Stanford kriterlerinde olduğu gibi LMS tanısında bu 3 kriterin en az 2'sinin varlığı tanı için gereklidir (Tablo 3).

Klasik olarak immünhistokimyasal profilleri diğer düz kas tümörlerine benzerdir. Sıklıkla h-kaldesmon, düz kas aktini ve desmin pozitiftir. CD10, %50'ye varan oranlarda pozitif olabilmektedir. ER, PR değişik oranlarda pozitif olabilmektedir. Tama yakını vimentin ile reaksiyon gösterir (73).

Tablo 3: Stanford tanı kriterleri

Tümör koagülasyon nekrozu	Atipi	Mitoz(x/10 BBA)	Tanı
Mevcut	Diffüz orta-belirgin	Herhangi bir miktar	LMS
Mevcut	Yok ya da hafif	≥10	LMS
Mevcut	Yok ya da hafif	<10	STUMP(ya da infarkte LM)
Yok	Diffüz orta-belirgin	≥10	LMS
Yok	Diffüz orta-belirgin	<5	Atipik LM
Yok	Diffüz orta-belirgin	5-9 ya da atipik mitoz	STUMP
Yok	Yok ya da hafif	<5	LM
Yok	Yok ya da hafif	≥5	Mitotik aktif LM
Yok	Fokal orta-belirgin	≥5	STUMP
Yok	Fokal orta-belirgin	<5	Atipik LM

d. Leiomyosarkom varyantları

Miksoid LMS: Uterus düz kas tümörlerinde miksoid görünüm sık olarak fokal da olsa görülebilmektedir. Fakat pür halde miksoid karaktere sahip olgulara ait literatürde 100 civarı bildiri vardır. Büyük, jelatinöz kesit yüzeyine sahip kitlelerdir. Tümör hücreleri miksoid bir stroma ile ayrılmış fasiküller halindedir. Bu sebeple hiposellüler bir görünüm izlenir. Hücrelerin ayrışması neticesinde mitoz seyrelmektedir. Bu nedenle standart değerlendirme ile malignite tanısına ulaşmak mümkün değildir. Atipik, yıldızsı, iğsi hücreler ve bazofilik boyanan miksoid matriksin görülmesinin yanı sıra infiltratif sınırlar ve TCN görülmelidir. Bu bulgulara ek olarak 10 BBA'nda 2'den fazla mitozun görüldüğü durumlarda miksoid LMS tanısının konulması önerilmektedir (74).

Epitelioid LMS: Yuvarlak-poligonal şekilli, ortada yerleşmiş çekirdeğe sahip atipik hücrelerle karakterizedir. Berrak, eozinofilik ya da granüler sitoplazma görülebilir. Tabakalar, kordlar ve yuvalar şeklinde gelişim gösterirler. Epitelioid görünüme sahip bu alanların tümörün %50'sini geçmesi halinde epitelioid LMS tanımından bahsedilebilir. TCN ve artmış mitotik aktivite görülür. Stanford serisinde konvansiyonel LMS'dan farklı olarak 10 büyük büyüme alanında 5'i geçen mitozun, epiteloid LMS tanısı için yeterli olacağından bahsedilmiştir (74).

Morfolojik olarak epitelioid görünüme sahip bu tümörün ayırıcı tanısında epiteloid LM, az ya da indiferansiye karsinomlar, plasental site trofoblastik tümör, epiteloid trofoblastik tümör, PEComa, malign melanom ve epiteloid EST'ler yer almaktadır. Klinik veriler ile metastazlar ve trofoblastik hastalıklar açısından bilgi sahibi olunmalıdır. Bu tümörlerde ayırıcı tanıya yönelik standart düz kas belirteçlerine ek olarak diğer hücre kökenlerini de kapsayan geniş bir immünhistokimyasal panel uygulanmalıdır.

e. Prognostik faktörler ve tedavi modaliteleri

Günümüzde LMS olgularında sağkalımı en çok etkileyen durum hastalığın evresidir. FIGO(2009) evreleme kuralları ile değerlendirme yapılmaktadır (Tablo 2). Çoğu sarkom türlerinde olduğu gibi jinekolojik sarkomların tedavisinde de cerrahi ilk sırada yer almaktadır. Yaygın hastalık durumlarında da uygulanabilen cerrahi tedavi yöntemi, tümör yükünü azaltarak sağkalıma olumlu etkide bulunabilmektedir. Özellikle evre I tümörlerde olmak üzere evre dışında prognozu belirlemede yardımcı olabilecek klinikopatolojik özelliklere bakılmıştır. Bu konuda ileri evreye ek olumsuz seyri öngören durumlar arasında ileri yaş, yüksek tümör derecesi ve mitotik indeks, büyük tümör çapı, serviks infiltrasyonu gibi parametreler saptanmıştır (75).

Evre I olgularda 5 yıllık sağkalım %76 iken evre IV olanlarda %29'a kadar düşmektedir (76). Bu nedenle düzgün bir evreleme yapılması gerekmektedir. LMS olguları akciğere (%67,7) daha sonra da sıra ile kraniyal bölgeye (%16,2), deri ve yumuşak dokuya (%15,3), kemiklere (%13,8) ve daha bir çok organa metastaz yapabilmektedir (69). Akciğer metastazlarında tek odak varsa ve cerrahi tedaviye uygunsa metastazektemi yapılabilmektedir.

Cerrahi tedaviye ek olarak adjuvan kemoterapi ve radyoterapi ile ilgili çeşitli çalışmalar yapılmıştır. Yararı konusunda kesin bir bilgi yoktur. Hormon reseptörü pozitif olan olgulara hormonoterapi uygulanması söz konusu olabilir. Cerrahi sonrası doksorubisin ya da gemsitabin-dosataksel kürleri genç ve nüks riski olan hastalarda önerilmektedir (77).

İmmünoterapinin yararlı olup olmadığı konusunda çalışmalar yapılmaktadır. Bunlar arasında PD-L1 ekspresyonu üzerine yapılan incelemelerde ve tedavi denemelerinde belirgin bir yanıt alınamamıştır (78). Tirozin kinaz inhibitörleri ile ilgili çalışmalar yapılıyor olup faz II çalışmalarında belirgin yanıtlar görülmemiştir (77).

f. Ayırıcı tanıda kullanılan yöntemler

Uterus sarkomlarında genel olarak tanının konulması rutin histopatolojik incelemelerle olmaktadır. LMS olguları, özellikle diğer yüksek dereceli sarkomlar ve metastatik lezyonlar ile ayırıcı tanıya girmektedirler. Düşük dereceli bir görünüm ve koagülatif tümör nekrozunun net seçilemediği vakalarda LM varyantları ve malignite potansiyeli belirsiz düz kas tümörü ihtimalleri söz konusudur. Miksoid ve epiteloid varyantlarda immünhistokimyasal çalışmalar ve dikkatli mitoz ve nekroz değerlendirmeleri yapılmalıdır. Düz kas belirteçlerine ek olarak CD10 da içeren bir immünhistokimya panelinin uygulanması önerilmektedir (30).

4. Malignite potansiyeli belirsiz düz kas tümörü

Tanımlaması ilk olarak Kempson ve arkadaşları tarafından 1973 yılında yapılmıştır. Benign ya da malign olarak tam bir sınıfa sokulamayan olgular için kullanılmıştır. Daha sonra gene Kempson'ın da bulunduğu Stanford grubu tarafından 1994 yılında 213 uterus düz kas tümörü incelenmiş, sınırlı tecrübeye sahip olunan atipik leiomyom, düşük malignite potansiyelli düz kas tümörü, düşük nüks riskli atipik leiomyom ve sınırlı tecrübeye sahip olunan mitotik aktif leiomyom kavramlarından bahsedilmiştir (63). Günümüzde bu gruptaki tümörler ''smooth muscle tumor with unknown malignant potential (STUMP)'' olarak adlandırılmaktadırlar.

2014 DSÖ kılavuzuna Stanford kriterlerine göre, TCN, atipi derecesi, mitoz gibi verilerin değerlendirmesi ile STUMP adı verilerek düz kas tümör ailesine alınmıştır (Tablo 3).

5. Düz kas tümörlerinde moleküler ve genetik özellikler

Leiyomyomatozis uteri olgularıyla ilgili yapılan çalışmalarda monozigotik ikizlerde, dizigotik ikizlere göre 2 kat daha sık görüldükleri saptanmıştır. Bu nedenle genetik bir temelin olduğuna inanılmaktadır (79). Ayrıca, siyah ırk mensubu kadınlarda semptomatik fibroid uteri olgularına daha sık rastlanması da genetik temel kuramına bir destektir. Reed sendromu olarak adlandırılan ve kütanöz LM'ların da eşlik ettiği, böbrek hücreli karsinonum görüldüğü hastalar tanımlanmıştır (57). Uterusa ek vulvar ve özafageal leiyomyomların da olduğu Alport sendromu mevcuttur ve bu hastalarda ek olarak böbrek tutulumu görülmektedir (80).

Genetik çalışmalarda uterus LM'larının %40'ında en az bir gen değişimi görülmektedir. Özellikle 7q delesyonu, 12q15 ve 14q24 arası translokasyon, trizomi 12 ile 6p, 10q22 ve 13q genlerinde yeniden yapılanmalar izlenmektedir. Bunlar içinde, HMGA-2 ve RAD-51B bölgelerindeki değişim olan t(12;14) (q15,q24) üzerinde en çok durulanıdır (81).

LMS'larda ise çok daha karmaşık genetik değişimler mevcuttur. Sayısal ve yapısal değişimler görülebilmektedir. Metafazdan metafaza bile değişim görülebildiği için genomik instabiliteden bahsedilmektedir. Morfolojide izlenen nükleer plemorfizm bundan kaynaklanmaktadır (82). Yarısından fazlasında kromozom 10 ve 13'ün uzun kolunda kayıp izlenmektedir. Sık olmamakla birlikte 17p, Xp ve 1q kazanımları saptanmıştır (83).

Sonuç olarak LMS'lar ile LM'lar arasında belirgin genetik farklılıklar görülmektedir. Bu nedenle spektrumun iki uç noktası gibi görülen bu düz kas tümörlerinin değişik patogenezler neticesinde geliştikleri öne sürülmektedir. Buna karşın t(10;17) değişimi, sellüler LM ve LMS olgularında ortak olarak izlenmektedir. Ayrıca LM tanısı almış olguların takiplerinde nüks şeklinde LMS görülebilmektedir. Bu nedenle halen bir ortak noktaları olduğunu savunanlar mevcuttur (84).

E. Çalışmada kullanılacak olan belirteçler

1. Neuron navigator-2 (NAV-2)

İlk olarak retinoblastomda tanımlanmış ve ‘’retinoic-acid induced in neuroblastoma-1 (RAİNB1)’’ olarak da adlandırılan, nörit çoğalması ve aksonal uzamada rol alan bir proteindir (85). Ek olarak kan basıncının regülasyonunda baroreseptör cevabında rol almaktadır (86). Sigma Aldrich firmasının içinde bulunduğu ‘’The Human Protein Atlas’’ projesinde NAV-2 proteininin en yoğun olarak bulunduğu bölge beyincik dokusunda purkinje hücreleri olarak saptanmıştır.

Klinik çalışmalarda kolorektal kanserler üzerinde immünhistokimyasal olarak çalışılmış, expresyon artışının olumsuz prognoza işaret ettiği görülmüştür (87). Davidson ve ark. TMA ile immünhistokimyasal olarak uterus düz kas tümörleri üzerinde çalışmış, LMS olgularında herhangi bir NAV-2 ekspresyon düzeyinin görülmesinin negatifliğine kıyasla olumsuz prognozla ilişkili olduğunu ileri sürmüşlerdir (15).

2. Transgelin (TGLN)

Kalponin ailesinden 22kDa ağırlığında, aktin bağlayan, düz kas diferansiyasyonuna işaret eden proteindir. Kalsiyumdan bağımsız düz kas kasılmasında rol oynadığı söylenmektedir. Düz kas diferansiasyonunun erken evrelerinden itibaren bulunur (88).

Tawfik ve arkadaşlarının yaptığı EST, LM, uterus ve uterus dışı LMS olgularını içeren çalışmada düz kas tümörlerinde yoğunluğu değişmekle beraber hemen hemen her zaman eksprese olduğu saptanmıştır (89). Bu çalışmada ve Davidson ve arkadaşlarının çalışmasında endometrial stromal tümörlerde eksprese olmadığı gösterilmiştir (14, 89). Yumuşak doku tümörleri üzerinde yapılmış olan, LMS ve diğer sarkom türlerini içeren 900 olguluk bir çalışmada desmin, kaldesmon, aktin ve kalponine kıyasla ayrımda daha sensitif olup spesifitede biraz daha zayıf olduğu sonucuna varılmıştır. Bu nedenle düz kas diferansiasyonunun değerlendirmesinde immünhistokimyasal panele eklenmesinde fayda olacağı söylenmektedir (90).

Meme kanseri üzerine yapılan bir çalışmada meme dokusunda özellikle myofibroblast ve fibroblastik hücrelerde olduğu görülmüştür. Çeşitli meme kanser olgusuna bakılmış ve yüksek gradlı, triple negatif tümörlerde daha sık eksprese olduğu görülmüştür (91).

3. Fatty acid binding protein-3 (FABP3)

Uzun zincirli yağ asitlerinin metabolizmasında yer alan transport proteinidir. Hücre içi sinyallerde ve hücre büyümesinde rolü bulunmaktadır. Son çalışmalar ışığında tümör tipine göre süpressör ya da onkogen rolü aldığı görülmüştür. Prostat kanserinde apoptozu indüklediği saptanmıştır (92). Akciğer kanserleri üzerinde yapılan bir çalışmada ise küçük hücreli dışı karsinomlarda FABP3 ve FABP4 moleküllerinin yüksek düzeyi izlenmiştir. Bu hastalarda yüksek düzeylerde ekspresyonun olumsuz seyir ile ilişkisi görülmüştür (93). Davidson ve arkadaşlarının çalışmasında uterus LMS'larında eksprese olduğu ve özellikle genç hastaların tümörlerinde daha yüksek oranda bulunduğu, LMS ile ESS ayrımında özelliği olduğu belirtilmiştir (15).

4. Cyclin D2

Siklinler hücre siklusunda rol alan, DNA bölünmesi ve hücre ayrılmasında siklin bağımlı kinazlar(CDK) ile beraber çalışan moleküllerdir. D tipi siklinlerin üzerinde en çok çalışılmış olanı cyclin D1 özellikle meme, mide, akciğer ve oral kavite karsinomlarında, malign melanomlarda bakılmıştır. Cyclin D2 pankreas, meme, akciğer ve prostat kanserlerinde kayıp halde saptanmış, tümör süpresör bir etkide olabileceği düşünülmüştür (94-96). Aynı şekilde diferansiasyon kaybı görülen mide kanserlerinde de kaybı saptanmıştır (97).

Davidson ve arkadaşlarının yaptığı çalışmada %10'u geçen nükleer ekspresyonunun ESS olgularında olumlu prognoza işaret ettiği görülmüştür. LMS olgularında ise nükleer ekspresyonu 226 olgunun 46'sında görülmüştür. LMS olgularının seyri ile ilgili bir özellik belirtilmemiştir (15).

BÖLÜM III
GEREÇ VE YÖNTEM

A. Araştırmaya katılacak olguların belirlenmesi ve hazırlanması

İstanbul Üniversitesi İstanbul Tıp Fakültesi Tıbbi Patoloji AD'da bilgisayar ortamında oluşturulmuş olan arşiv kayıtları incelenmiş, 1992-2018 yılları arasında LMS ve ESS tanısı almış olgular listelenmiştir. Listelenmiş olan olgulara ait parafin blok ve H&E kesitler arşivden çıkarılmıştır. Toplamda 73 adet LMS ve 45 adet ESS olgusunun örneklerine ulaşılmıştır ve immünhistokimyasal çalışma için her olgudan uygun bir parafin blok seçilmiştir. ESS olgularının 6 tanesi HG-ESS'dur. Bir adet LMS olgusu ise anjiyosarkom ile ve bir diğeri de ESS ile kombine haldedir. Bu nedenle bu iki olgu prognoz ve ayırıcı tanı çalışmalarından ayrılmıştır. Ayrıca bir adet ESS olgusu postoperatif komplikasyon nedeniyle kaybedildiğinden prognoz çalışmalarından çıkarılmıştır.

Çalışmaya alınan olguların 47 tanesi, büyük çoğunlukla İ.Ü. İstanbul Tıp Fakültesi Kadın Hastalıkları ve Doğum Kliniği ve İ.Ü. Onkoloji Enstitüsü'nden olmak üzere konsültasyon amacıyla bölümümüze yönlendirilmiş ve incelenmiş olan hastalardır. Kalan hastalar ise hastanemizde ameliyat edilmişlerdir. Sistem üzerindeki patoloji raporlarından hastalara ait klinik veriler alınmıştır. Eksik veriler için İstanbul Üniversitesi İstanbul Tıp Fakültesi Kadın Hastalıkları ve Doğum Anabilim Dalı ve İstanbul Üniversitesi Onkoloji Enstitüsü ile bağlantıya geçildi. İlgili kliniklerin arşivlerindeki dosyalar çıkarıldı ve tarafımızca gözden geçirildi. Eksik olan az miktarda konsültasyon olgusunun verileri ise konsültasyonu isteyen merkezlerde çalışmakta olan doktorlara telefon ile ulaşılarak öğrenildi.

Hastaların ameliyat tarihleri, sağkalım bilgileri, son takip süreleri, evreleri, nüks ve metastaz durumları, aldıkları tedaviler not edilmiştir.

B. İmmünhistokimyasal yöntem

İlk olarak bölümümüze gelen antikorlar İstanbul Tıp Fakültesi Tıbbi Patoloji AD'da mevcut olan, Roche firması üretimi Ventana Benchmark XT/ISH otomatik boyama cihazında ve yine aynı firmanın Optiview ve Ultraview kitleri ile ve de Thermo Fisher Scientific firmasına ait manuel immunohistokimya kiti ile kontrol dokuları üzerinde 1/100 ve 1/200 dilüsyonlarda, EDTA ve sitrat kullanılarak farklı antijen retrieval uygulamalarıyla çalışıldı.

Kontrol amaçlı çeşitli dokular kullanıldı ve protein atlas projesine göre proteinlerin yoğun bulunduğu örnekler seçildi. NAV-2 için beyincik (purkinje hücreleri), FABP3 için kalp kası, transgelin için uterus düz kası ve cyclin D2 için endometrium ve epididim dokuları kullanıldı. Uygun olan yöntemler ve dilüsyonlar kararlaştırıldıktan sonra çalışmaya alınan olgulardan iç kontrol amaçlı tümör alanlarına ek olarak endometrium ve myometrium da bulunan örnekler seçildi.

Olgulara ait parafin bloklardan birer H&E ve 2'şer olgu aynı lamda olacak şekilde 4 adet immünhistokimyasal inceleme için 3 µm kalınlığında kesitler hazırlandı. İmmünhistokimyasal inceleme kesitleri şarjlı lamlar üzerine alındı. Hazırlanan şarjlı lamlar gece boyu etüvde 56° derecede bekletilerek kurutuldu ve kesitlerin lama tutunması sağlandı. H&E kesitler 90° derecelik etüvde 4 saat bekletildi ve sonra boyandı.

İmmünhistokimyasal boyamalar sırasında manuel ya da cihazda olsun olgularla beraber hazırlanmış kontrol doku kesitleri de işleme tabi tutuldu. Hastanemizde bulunan cihazlarda yoğunluk durumuna göre değişerek günde tek seferde 1 kontrol, 29 olgu kesiti çalışılarak immünhistokimya preparatları incelemeye hazır hale getirildi.

Etüvde bekletilen lamlar manuel işlem harici olanlar hariç Ventana Benchmark XT/ISH Staining cihazına yerleştirildi. İmmünhistokimya boyalarında aşağıdaki prosedürler uygulandı:

A. NAV-2 ile immünhistokimyasal boyama

1. 15 dakika deparafinizasyon yapıldı.
2. CC1 solüsyonu ile 92 dakika antijen geri kazanımı uygulandı.
3. 2 saat primer antikor ile inkübasyon sağlandı.
4. 8 dakikalık HRP sekonder antikor uygulaması yapıldı.
5. 8 dakikalık HRP multimer ile sinyal artışı sağlandı.
6. İki kez 8 dakika boyunca amplifier ile reaksiyon güçlendirme yapıldı.
7. Mayer hematoksilen ile 12 dk zıt boyaması sağlandı.

B. Transgelin ile immünhistokimyasal boyama

1. 15 dakika deparafinizasyon yapıldı.
2. CC1 solüsyonu ile 92 dakika antijen geri kazanımı uygulandı.
3. 2 saat primer antikor ile inkübasyon sağlandı.
4. 8 dakikalık HRP sekonder antikor uygulaması yapıldı.
5. 8 dakikalık HRP multimer ile sinyal artışı sağlandı.
6. İki kez 8 dakika boyunca amplifier ile reaksiyon güçlendirme yapıldı.
7. Mayer hematoksilen ile 12 dk zıt boyaması sağlandı.

C. FABP3 ile immünhistokimyasal boyama

Thermo Fisher Scientific marka manuel boyama kiti ile denendi ve kalp kasında uygun reaksiyonlar görüldükten sonra hazırlanan kesitlere (29 olgu ve 1 adet kontrol örneği) manuel boyama uygulandı.

Manuel yöntem sırası ile;

1. 10 ml EDTA, 90 ml distile su karışımı hazırlandı.
2. Solüsyona konan preparatlar mikrodalga fırında 4 kere 5’er dakika kaynatıldı.
3. 20 dk oda sıcaklığına gelmesi beklendi.

4. Distile su ile yıkandı ve dokuların etrafı PAP PEN hidrofobik kalem ile çizildi.
5. 5 dakika fosfat buffer içeren salinde(PBS) bekletildi.
6. %0,3'lük hidrojen peroksit solüsyonunda 20 dakika endojen peroksidaz aktivitesi bloke edildi.
7. Tekrar PBS ile 5 dakika yıkandı.
8. Primer antikor damlatıldı ve 2 saat inkübasyon uygulandı.
9. Tekrar PBS ile 5 dakika yıkandı.
10. Sekonder antikor damlatıldı ve 25 dakika bekletildi.
11. Tekrar PBS ile 5 dakika yıkandı.
12. Streptavidin peroksidaz ile 25 dakika bekletildi.
13. Tekrar PBS ile 5 dakika yıkandı.
14. 15 dakika DAB kromojen uygulandı.
15. 5 dakika distile suda bekletildi ve 5 dk mayer hematoksilen ile boyandı.

Ventana Benchmark XT/ISH cihazı ile;

1. 15 dakika deparafinizasyon yapıldı.
2. CC1 solüsyonu ile 92 dakika antijen geri kazanımı uygulandı.
3. 2 saat primer antikor ile inkübasyon sağlandı.
4. 8 dakikalık HRP sekonder antikor uygulaması yapıldı.
5. 8 dakikalık HRP multimer ile sinyal artışı sağlandı.
6. İki kez 8 dakika boyunca amplifier ile reaksiyon güçlendirme yapıldı.
7. Mayer hematoksilen ile 12 dk zıt boyaması sağlandı.

D. Cyclin D2 ile immünhistokimyasal boyama

1. 15 dakika deparafinizasyon yapıldı.
2. CC1 solüsyonu ile 92 dakika antijen geri kazanımı uygulandı.
3. 2 saat primer antikor ile inkübasyon sağlandı.
4. 8 dakikalık HRP sekonder antikor uygulaması yapıldı.
5. 8 dakikalık HRP multimer ile sinyal artışı sağlandı.
6. İki kez 8 dakika boyunca amplifier ile reaksiyon güçlendirme yapıldı.
7. Mayer hematoksilen ile 12 dk zıt boyaması sağlandı.

Makineden çıkarılan lamlar deterjanlı suyla 3 dakika yıkandı. Daha sonra alkol ve ksilende 10'ar dakika tutuldu. Daha sonra DPX mount ile kapatıldı ve incelenmeye hazır hale getirildi. Manuel boyanan lamlar ise mayer hematoksilen ile boyandıktan sonra aqueous mount ile kapatılıp incelenmek üzere hazırlandı. Kullanılan immünhistokimyasal belirteçlere ait klon, sulandırma oranı, süre, sıcaklık ve uygulama yöntem özellikleri Tablo 4'te gösterilmiştir.

Tablo 4: Kullanılan immünhistokimyasal belirteçlere ait özellikler

Antikor	**Üretici firma Klon**	**Dilüsyon**	**İnkübasyon süresi ve sıcaklığı**	**Uygulanma yöntemi**
Neuron Navigator-2	Sigma-Aldrich HPA011755	1/100	2 saat, 37°c	Otomatik boyama cihazı
Fatty acid binding protein-3	Sigma-Aldrich AV33823	1/100	2 aat, 37°c	Otomatik boyama cihazı
Transgelin	Sigma-Aldrich HPA019467	1/200	2 saat, 37°c	Otomatik boyama cihazı
Cyclin D2	Proteintech 10934-1-AP	1/200	2 saat, 37°c	Otomatik boyama cihazı

C. İmmünhistokimyasal değerlendirme

1. Neuron navigator-2

Ultraview ve Optiview kitleri ile yapılan ön çalışmalarda sadece Optiview kiti ile ve de 1/100 dilüsyonunda çalışıldığında beyincik dokusunda reaksiyonlar görüldü. Purkinje hücrelerinde protein atlas projesindekine benzer sitoplazmik granüler reaksiyon izlendi (Resim 1).

Tümör dokularına uygulandığında çeşitli şiddetlerde reaksiyonlar olduğu görüldü. Bunun sonucunda sitoplazmik reaksiyonlar belirgin, orta ve zayıf olarak 3 kategoride ve tümör içerisinde boyanan hücre oranına göre yüzdeleri ile değerlendirildi. İlk olarak orta ve şiddetli reaksiyon gösteren olgular pozitif kabul edildi.

Pozitif ve negatif ayrımı yapılan olgular daha sonra istatistiksel değerlendirmede yararlı olabileceği düşünülerek H-skor ve Allred skorlamalarına tabi tutuldu. H-skor farklı şiddetlerde reaksiyon gözlenen hücrelerin yüzdelerinin farklı katsayılar ile çarpılarak toplamıyla değerlendirilen bir skorlama türüdür (Tablo 5). Allred skorlaması ise pozitif hücre oranı ve boyanma şiddeti ile değerlendirilerek 0-8 arası puan verilen bir sistemdir (Tablo 6).

Tablo 5: H-skor hesaplanması

Hafif şiddette boyanan hücre yüzdesi	**Orta şiddette boyanan hücre yüzdesi**	**Şiddetli boyanan hücre yüzdesi**	**Toplam skor**
1 x hücre yüzdesi	**2 x hücre yüzdesi**	**3 x hücre yüzdesi**	**0-300 skor aralığı**

Tablo 6: Allred skorlaması

Pozitif hücre oranı		**Boyanma kuvveti**	
Skor	**Yüzde**	**Şiddet skoru**	**Boyanma tipi**
0	0	0	Boyanma yok
1	<1	1	Zayıf reaksiyon
2	1-10	2	Orta şiddette reaksiyon
3	11-33	3	Şiddetli reaksiyon
4	34-66	**Her iki skor toplanır (0-8 arası puanlar)**	
5	67-100		

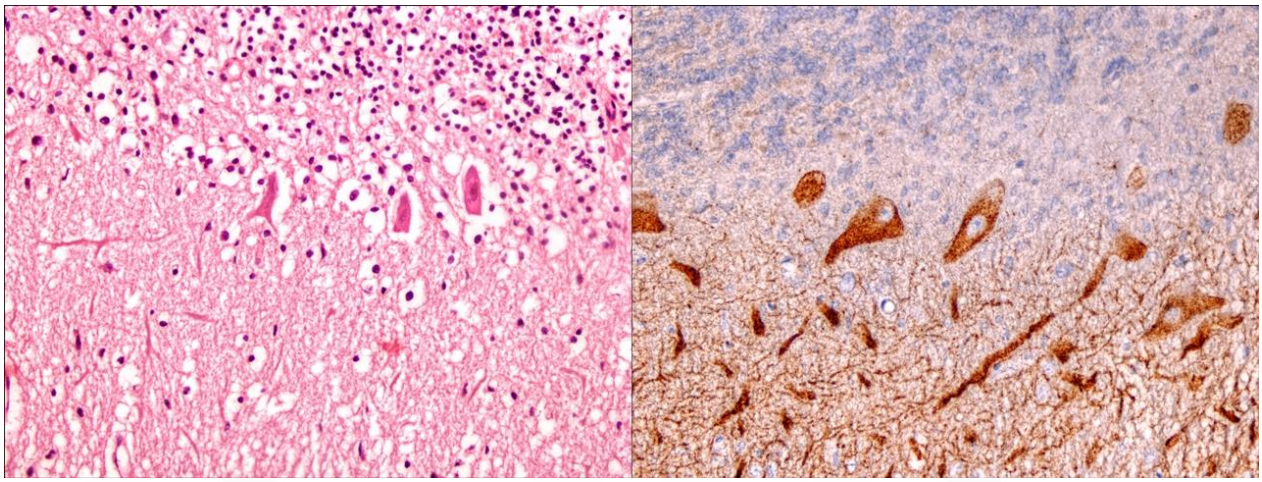

Resim 1: Beyincik dokusunda purkinje hücrelerinde Nav-2 antikorunun granüler boyanma paterni
(Prot. No: 40485-18, HE ve Nav-2, x40)

2. Transgelin

Ultraview ve Optiview kiti ile Ventana Benchmark XT/ISH cihazında kullanılan antikor, her iki kit ile uterus düz kas dokusunda 1/100 ve 1/200 oranlarındaki dilüsyonlarda çalışıldı. Tüm çalışmalarda uterus düz kasında benzer şekilde diffüz-diffüze yakın sitoplazmik reaksiyonlar gösterdiği izlendi.

1/200'lük dilüsyonda ve diğer antikorlar da Optiview kiti ile uygun reaksiyonlar gösterdiğinden dolayı yine bu kit ile testlerin yapılmasına karar verildi. İç kontrol olarak myometriyum dokusu olan örnekler seçilmeye çalışıldı ve ek olarak her bir parti boyama sırasında kontrol düz kas dokusu kullanıldı.

Çalışmamızda sadece LMS olgularında farklı yaygınlıklarda sitoplazmik reaksiyonlar görüldü. ESS olgularının hiçbirinde reaksiyon izlenmedi (Resim 2). Bunun üzerine LMS olguları biri pozitif, negatif olarak iki kategorili ve diğeri de pozitif, kayıp alanlı pozitif ve negatif olacak şekilde üç kategorili olarak 2 farklı değerlendirmeye tabi tutuldu.

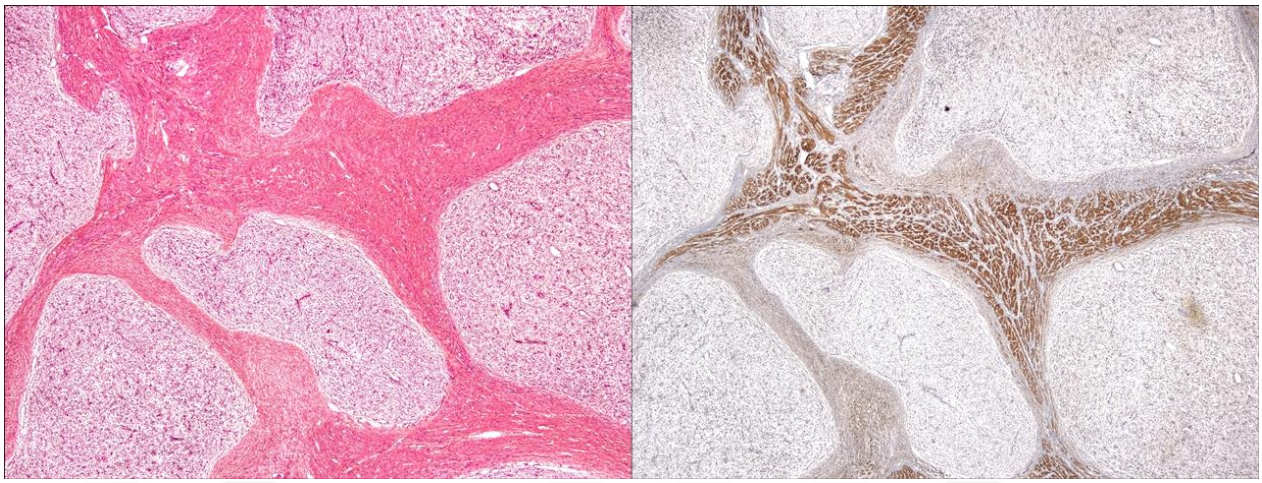

Resim 2: LG-ESS olgusunda transgelin antikorunun negatifliği ve myometriumda pozitif boyanma (Prot. No: 3024-06, HE ve transgelin, x4)

3. Fatty acid binding protein-3

Kalp kası dokusunda fazla bulunduğu bilinen proteine karşı olan antikor, otomatik boyama cihazında Ultraview kiti ve Thermo Fisher marka manuel kit ile her ikisinde de 2 saatlik inkübasyon süresiyle çalışıldı. Manuel çalışmada kalp kasında yamasal şekilde miyosit gruplarında sitoplazmik reaksiyonlar görüldü. Ek olarak perikardiyal alandaki lipositlerde ve damar duvarlarında da reaksiyonlar izlendi. Otomatik cihazda ise Ultraview kiti ile zayıf miyosit pozitiflikleri saptandı.

İlk etapta manuel immünhistokimya çalışmasının daha iyi olduğu düşünüldü ve olgulara ait 29 adet hazır kaplı kesit (58 vaka içerir) ve de 1 adet kontrol kalp kası dokusu manuel olarak boyandı. Ancak test sonunda tüm tümör tiplerinde sitoplazmik reaksiyonlar ve zemin reaksiyonları yaygın olarak saptandı. Tümör grupları arasında reaksiyon farklarının olmadığı düşünüldü. Damar duvarlarında reaksiyonlar çevreye göre biraz daha belirgin izlendi.

Manuel çalışmanın spesifik olmayan reaksiyonlara yok açtığı düşünüldü. Daha sonra yine Ventana Benchmark XT/ISH cihazında bu sefer Optiview kiti ve antijen retrieval kısmında hafif bazal pH'a sahip Tris bazlı bir solüsyon olan CC1(Cell conditioning 1) kullanılarak uygulandı. Kalp kasında Ultraview kitine ve manuel çalışmaya göre daha yaygın ve kuvvetli sitoplazmik reaksiyonlar görüldü (Resim 3). Testin otomatik boyama cihazıyla ve Optiview kitiyle yapılmasında karar kılındı. Bu incelemede 2008 -2018 yılları arasına ait 47 olguya yetecek kadar antikor uygulanabildi. Fakat bu çalışmada da manuel immünhistokimya kiti ile olan çalışmada olduğu gibi yaygın sitoplazmik reaksiyonlar hem LMS hem de ESS olgularında görüldü. Bu nedenle, değerlendirmede çok şiddetli reaksiyonlar pozitif, diğerleri negatif kabul edildi.

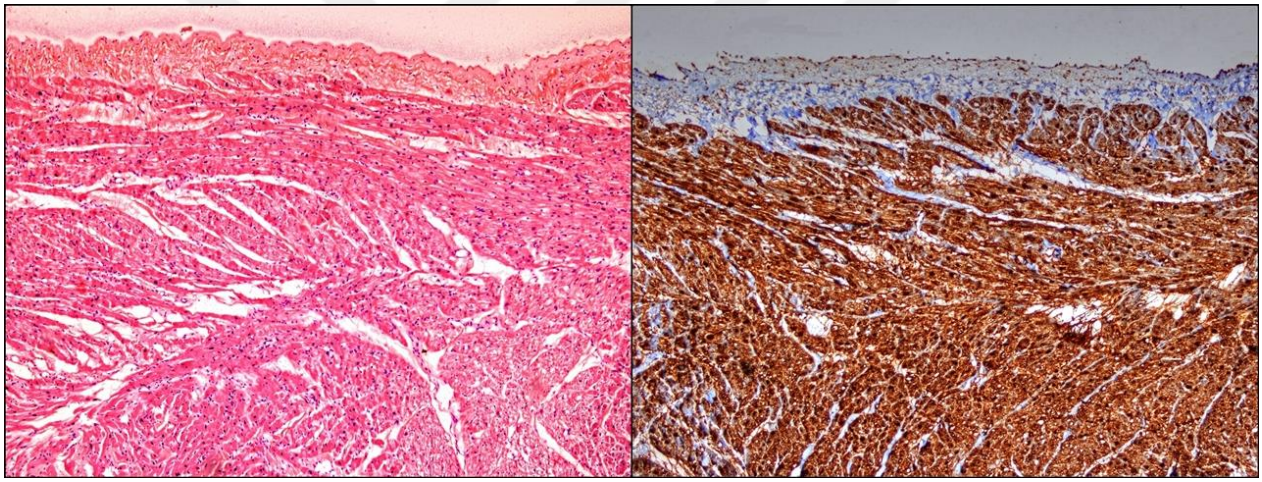

Resim 3: Kalp kasında FABP3 antikorunun yaygın sitoplazmik boyanma görüntüsü
(Prot. No: 27530-17, HE ve FABP3, x10)

4. Cyclin D2

Ventana Benchmark XT/ISH cihazında Ultraview ve Optiview immünhistokimya kitleri ile çalışıldı. Optiview kiti ile yapılan çalışmada 1/200 dilüsyonda CC1 antijen retrieval solüsyonu ile endometrium stomasında ve glandüler hücrelerinde sitoplazmalarında ve çekirdeklerinde yaygın reaksiyonlar izlendi (Resim 4). Çevre myometriyumda da nükleer reaksiyonlar saptandı.

Çalışmadaki olguların değerlendirmesinde her iki tümör grubuna ait örneklerin büyük çoğunluğunda spesifik olmadığı düşünülen sitoplazmik reaksiyonlar izlendi. Hücre döngüsünde rolü olduğu bilinen proteinin, nükleer ekspresyonlarının varlığının ve yokluğunun değerlendirilmesine karar verildi.

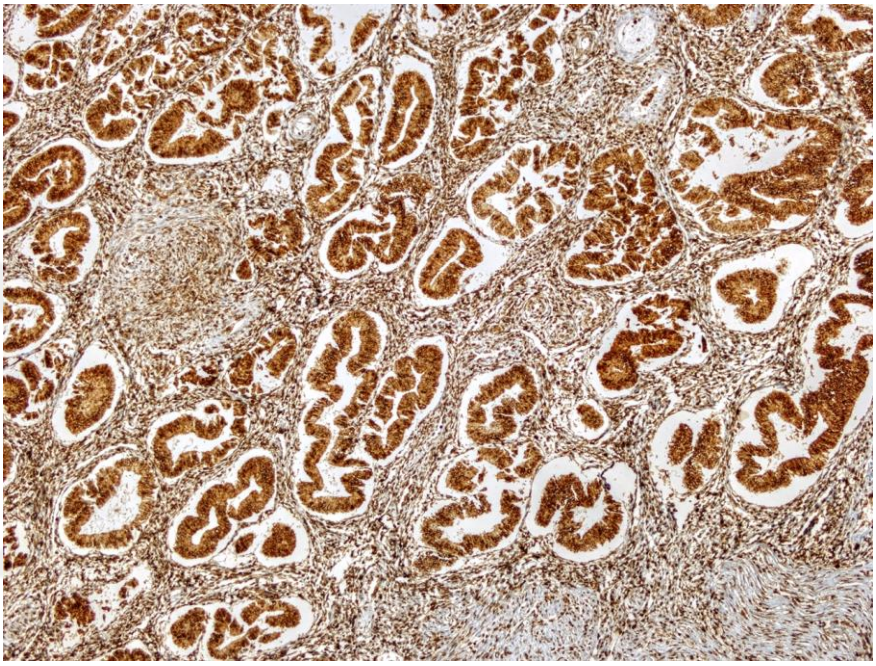

Resim 4: Endometrium stromasında ve glandüler hücrelerde cyclin D2 antikorunun reaksiyonu (Prot. No: 39348-11, cyclin D2, x10)

D. Biyoistatistiksel analiz

Biyoistatistiksel analizler IBM SPSS v22 kullanılarak yapıldı. Sağkalım ve nüks analizleri Kaplan-Meier analizi ve Logrank testiyle değerlendirildi. Tümör grupları arasındaki yaş ve mitoz ortalama karşılaştırmaları ‘’Tek yönlü varyans analizi (One Way Anova)’’, kategorik değişkenler arasında frekans ve yüzde kıyaslamaları ise Ki-kare testi ile yapılmıştır. GS ve HS ile mitoz karşılaştırması Pearson korelasyon testine tabi tutulmuştur. Yorumlamalarda anlamlılık değeri p=0,05 alınmıştır.

BÖLÜM IV

BULGULAR

A. Genel Veriler

Çalışmaya alınan olgular toplam 118 adet olup, biri LMS-Anjiyosarkom (AJS), bir olgu da LMS-ESS ikili kombine halde tümörlerdi. 71'i LMS (%60.17) (Resim 5-6), 39 tanesi LG-ESS (%33.05) (Resim 7-8) ve 6 tanesi HG-ESS (%5.08) olgusuydu (Grafik 1). LMS-AJS ile LMS-ESS birlikteliği gözlenen olgular istatistiksel çalışmalara alınmadı.

Grafik 1: Olguların histolojik tipe göre yüzdelik dağılımları

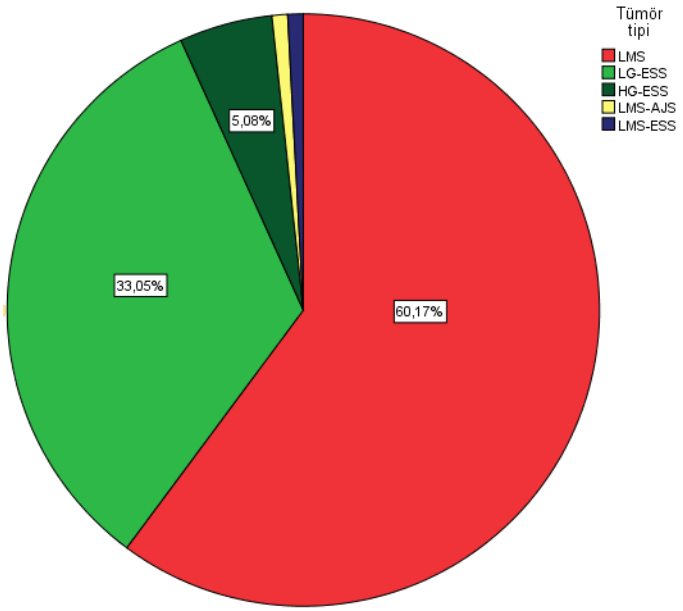

Olguların 76 tanesi total abdominal histerektomi ve bilateral salpingoooferektomi (TAH-BSO), 21 tanesi TAH-BSO'ye ek olarak omentektomi ve/veya batın içi kitle eksizyonu, 18 tanesi TAH-BSO ve omentektomiye ek olarak lenf nodu diseksiyonu ve 3 tanesi TAH-BSO ve lenf nodu diseksiyonu şeklinde cerrahi işlem görmüştü (Tablo 7).

Tablo 7: Ameliyat tipleri ve sayıları

Ameliyat Tipi	Sayı
TAH-BSO	76
TAH-BSO, omentektomi ± batın içi eksizyon	21
TAH-BSO, omentektomi, lenfadenektomi ± batın içi eksizyon	18
TAH-BSO, lenfadenektomi	3

LMS olgularında ortalama tümör çapı 10,69 cm, LG-ESS olgularında ise 7,42 cm'dir. Tümör çaplarının ortalamalarının kıyaslamasında (One-Way ANOVA) LG-ESS ve LMS olguları arasında anlamlı farklılık elde edildi (p=0,012). LMS daha büyük kitleler şeklindedir.

Cerrahi tedavi sonrası adjuvan tedavi varlığı açısından yapılan arşiv taramasında 73 olgunun cerrahi tedaviye ek bir tedavi alıp almadığına dair bilgiye ulaşıldı. Bunların 23 tanesi ESS, 50 tanesi LMS olgusuydu. LMS olgularında 5 hasta sadece takip edilmiş olup, 17'sine kemoterapi (KT), 11'ine radyoterapi (RT), 14'üne KT+RT ve 3'üne KT+RT ve hormonoterapi (HT) uygulanmıştı. 13 ESS olgusu ek bir tedavi almamış, 5 tanesi KT, 2 tanesi RT, 2 tanesi KT+RT ve birine de KT+RT+HT uygulanmıştı. LMS-ESS kombine olgusuna ise sadece radyoterapi uygulanmıştı. LMS-AJS olgusu adjuvan tedavi görmemiş ve 3 ay içinde ölmüştür (Tablo 8).

Tablo 8: Adjuvan tedaviler

Adjuvan tedaviler	LMS	ESS
Takip	5	13
Kemoterapi	17	5
Radyoterapi	11	2
Kemoterapi ve radyoterapi	14	2
Kemoterapi, radyoterapi ve hormonoterapi	3	1

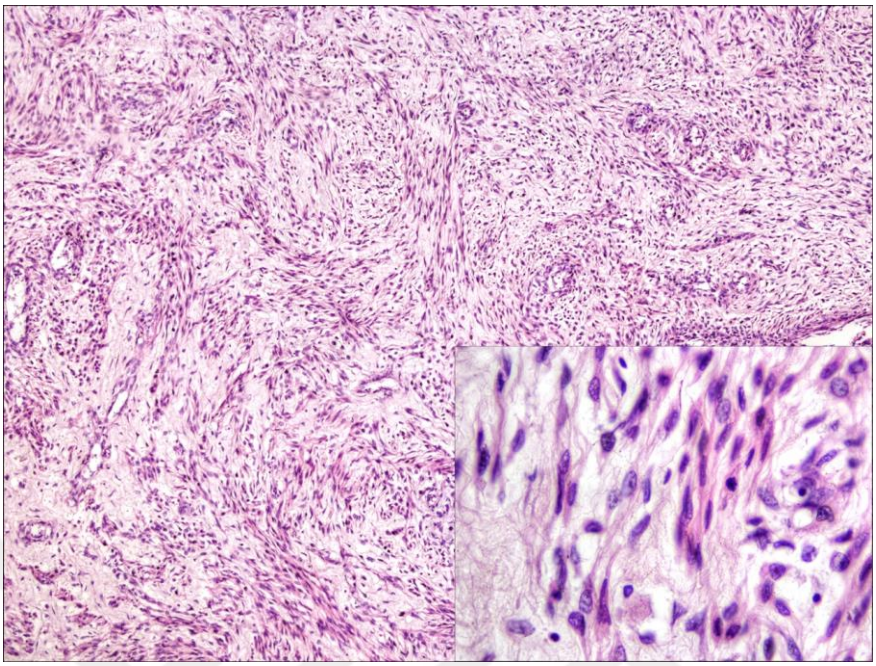

Resim 5: Miksoid LMS olgusunda atipik iğsi hücreler ve mitoz figürü
(Prot. no: 7224-97, HE, x10 ve x100)

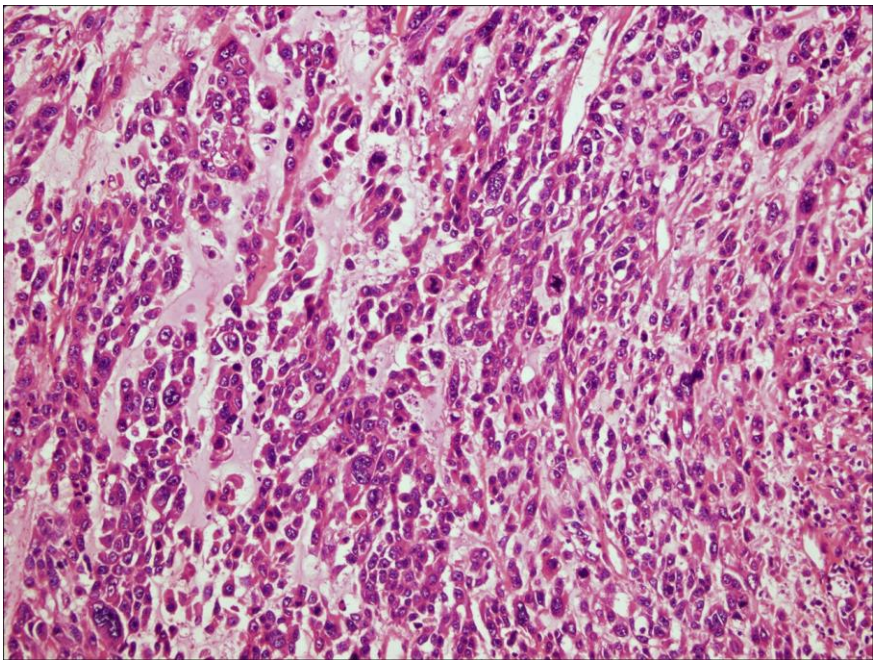

Resim 6: Epiteloid LMS olgusunda geniş pembe sitoplazmalı atipik nükleuslu hücreler
(Prot no: 10648-00, HE, x20)

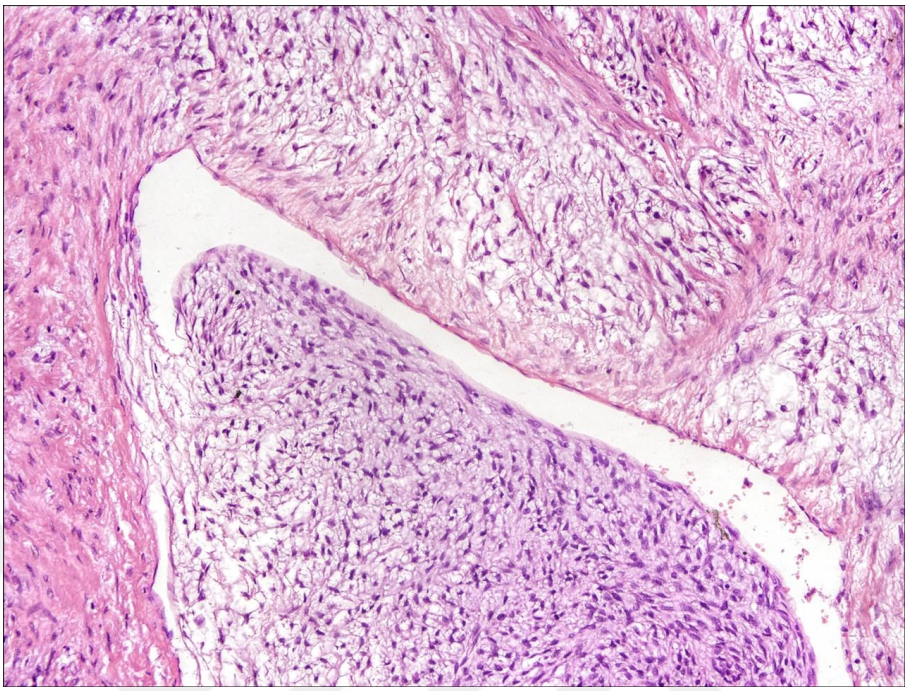

Resim 7: Miksoid ESS olgusunda damar invazyonu

(Prot. No: 39759-13, HE, x20)

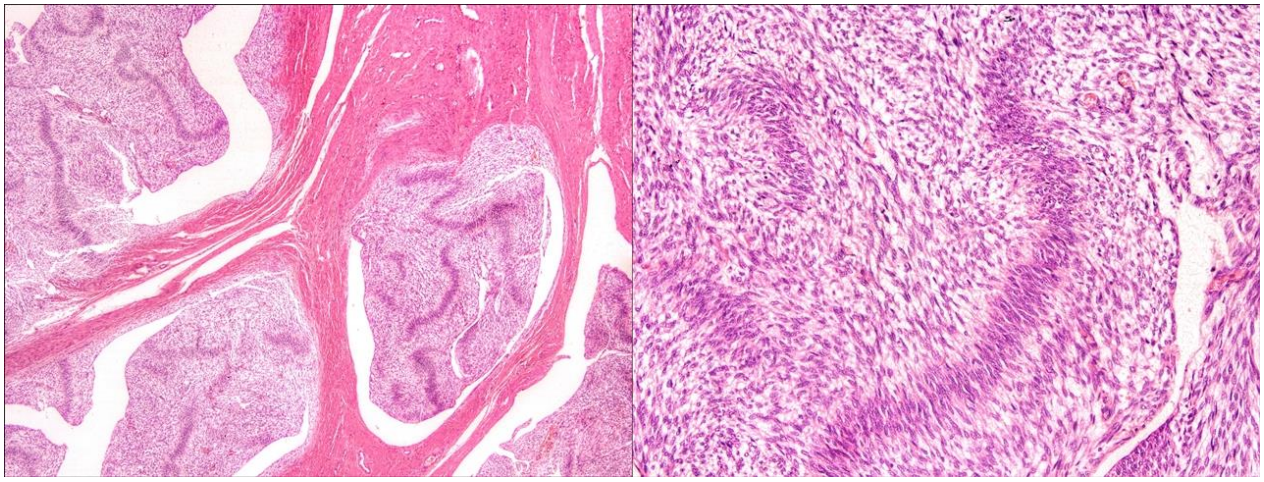

Resim 8: LG-ESS olgusunda schwannom benzeri palizatik dizilim

(Prot. No: 9749-10, HE, x4 ve x40)

B. Yaş

Olgularımızdan LMS tanısı almış olanların yaş aralığı 28-77 olup, yaş ortalaması 51.17, ortancaları 49 idi. LG-ESS tanısı almış olan olguların ise yaş aralığı 22-72 olup, yaş ortalamaları 45,03, ortancaları 46'ydı. HG-ESS olguları ise 27-62 yaşlar arasında değişmekteydi. Yaş ortalamaları 42,50'dir (Grafik 4) (Tablo 9). LMS-AJS olgusu 56, LMS-ESS olgusu ise 50 yaşındaydı.

Grafik 4: Olguların tümör tipine göre yaş değişkenliği ve ortalamaları

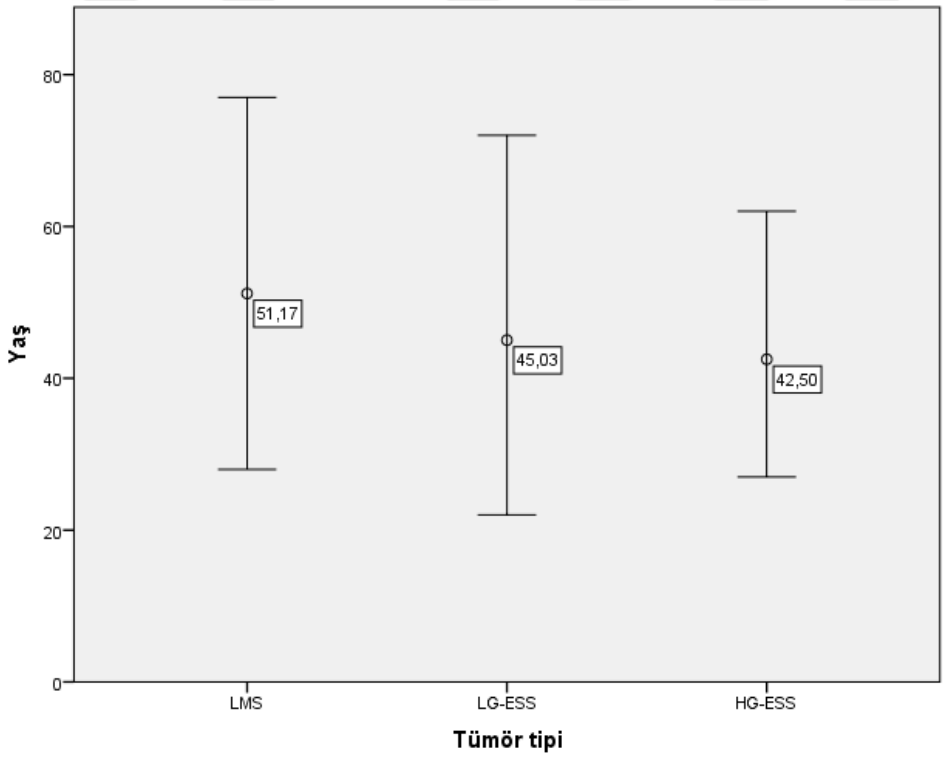

Tümör gruplarının yaş ortalamalarının karşılaştırlamalarında (One-Way ANOVA) histolojik tipler arasında yaş dağılımlarında anlamlı farklılık bulundu (p=0.012). Tamhane Post Hoc yönteminde ikili kıyaslamalarda, LMS ile LG-ESS olguları arasında yaş ortalamaları açısından anlamlı farklılık bulundu (p=0.017). Buna göre LMS olgularımız LG-ESS olgularımıza göre daha ileri yaşta görülmekteydi. HG-ESS ile LMS ve LG-ESS olguları arasında yaş dağılımı açısından anlamlı fark bulunmadı (Sıra ile p=0,404 ve p=0,960).

C. Evre, sağkalım ve nüks özellikleri

Arşiv taramaları ve klinisyenlere ulaşarak 38 adet ESS ve 66 adet LMS olgusunun tanı anında evresi öğrenildi. Olgu sayısı azlığı nedeniyle, istatistiksel inceleme için Evre 1-2 ve Evre 3-4 şeklinde gruplar oluşturuldu. LG-ESS olgularının 25 tanesi (%78,1) Evre 1-2, 7 tanesi (%21,9) ise Evre 3 olarak prezente olmuşlardı. 6 HG-ESS olgusunun ise 3'ü Evre 3, 3'ü de Evre 1-2 olarak değerlendirildi(Grafik 5). Evre 4 ESS olgusu görülmedi. LMS olgularında 44'ü (%66,7) Evre 1-2, 22'si(%33,3), Evre 3-4 şeklindeydi (Grafik 6) (Tablo 9).

Grafik 5: ESS olgularının evre dağılımları

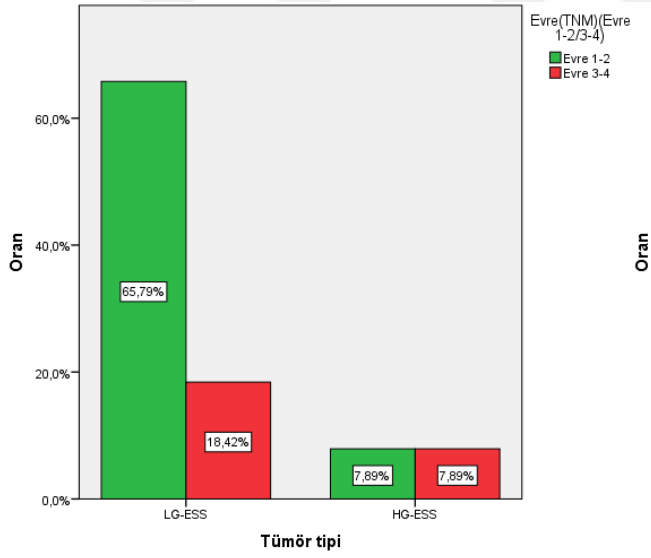

Grafik 6: LMS olgularının evre dağılımları

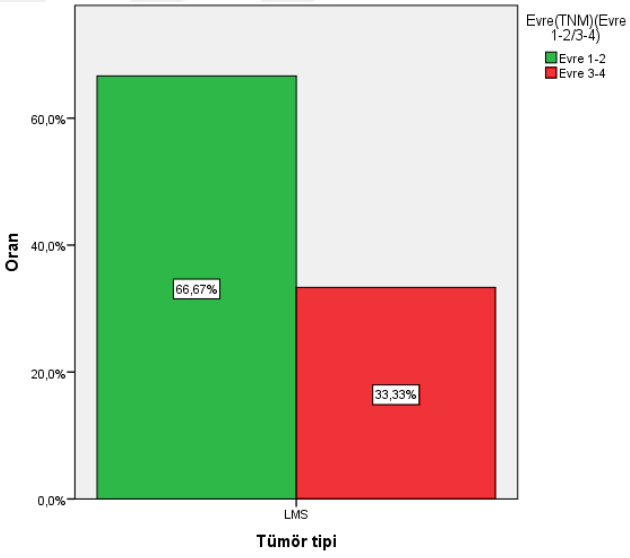

Genel sağkalım verileri ise klinisyelere ve arşiv dosyalarına ulaşılarak ve de Sağlık Bakanlığının Ölüm Bildirim Sistemi'nde tarama yapılarak sağlandı. 49 LMS olgusunun ve 26 ESS olgusunun takip özelliklerine ait veriler elde edilebildi. Çalışmadaki olguların en az 7 ay takip edildiği görüldü. 7 ay takip edilen olgu HG-ESS olgusudur ve ileri evredir.

LMS olgularının takip süreleri 2 ile 216 ay arasında değişmekte olup ortalama izlem 49,57 aydı. Ortanca değer 39 aydı. Bu değerlerin az olmasının nedeni hastaların büyük çoğunluğunun kısa dönem içerisinde kaybedilmiş olmasına bağlıydı. Bu 49 olgunun 37'si ölü, 12'si sağdı. Sağ olan olguların sadece ikisi ileri evredeydi (Tablo 9).

ESS olgularında ise takip süresi 7 ile 263 ay arasında değişmekte olup ortalama izlem 128,05 aydır. Ortancası 124,5 aydı. Bir adet HG-ESS olgusu 20 ay sonra ölmüştü. HG-ESS olgularında sayı azlığı ve LG-ESS olgularında kaybedilen hasta olmadığı için bu tümörler sağkalım analizlerine tabi tutulmamışlardır (Tablo 9).

Sonuçlardaki kontrastı görmek açısından LMS olguları ile LG-ESS olguları üzerinde Kaplan-Meier analizi ile sağkalımlarına bakıldı ve LG-ESS ile LMS olguları arasında Logrank testiyle ileri derecede anlamlı farklılık izlendi (χ^2=33,632, p<0,001) (Grafik 7).

Grafik 7: LG-ESS ve LMS GS çizelgesi

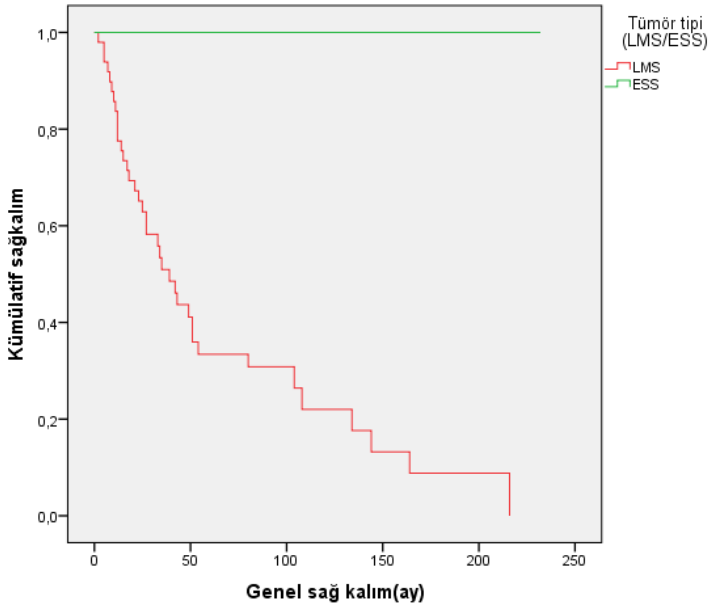

LMS tanısı almış olguların Kaplan-Meier analizi ile ortalama genel sağkalım (GS) süreleri 66,58 ay olarak görüldü. Ortanca değer 39 aydı (Tablo 9). Evre 1-2 olguların ortalama sağkalım süreleri ortalama 89,21, Evre 3-4 olan olguların ise ortalama 23,72 aydı. Logrank testi ile kıyaslandığında gruplar arasında belirgin düzeyde farklılık olduğu görüldü (χ^2=15,259, p<0,001)(Grafik 8). Evre 3-4 olgular belirgin olarak daha kısa yaşamaktaydı.

Grafik 8: LMS olgularında evre gruplarına göre genel sağkalım

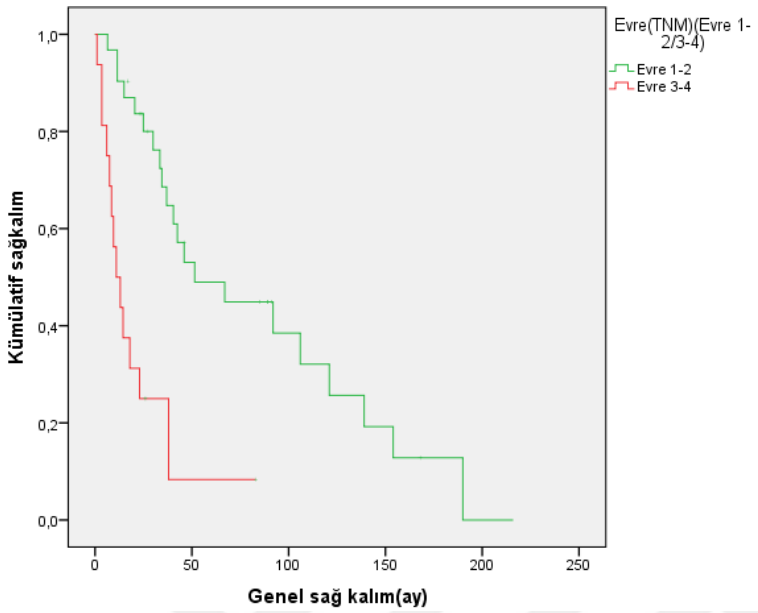

LMS olgularımızda 5 yıllık GS %40'tır. Evre 1-2 olguların 5 yıllık sağkalım oranı %54,8, Evre 3-4 olguların ise %12,5 olarak bulundu. Logrank testinde aralarındaki 5 yıllık sağkalım süreleri GS durumlarına benzer olarak farklılık gösterdi (χ^2=15,779, p<0,001) (Grafik 9).

Grafik 9: LMS olgularında evre gruplarına göre 5 yıllık sağkalım

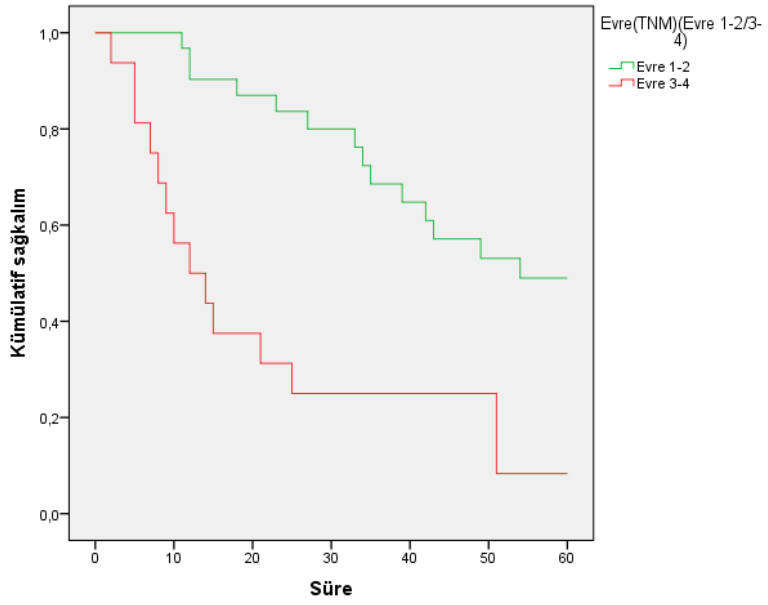

Yaş dağılımları açısından yapılan incelemede farklı sınırlar değerlendirildi. Çeşitli sınırlara göre Kaplan-Meier analizleri yapıldı. Bunlar içerisinde 55 yaş üstü olgularda ortalama GS 39,70, ortancaları ise 33 ay olarak bulundu. 55 yaş altı olgularda bu değerler sırası ile 84,19 ve 51 ay olarak hesaplandı. 55 yaş sınırına göre fark üst ve alt grupta Logrank testi ile anlamlı farklılık göstermekteydi (χ^2=4,068, p=0,044).

Hastalıksız sağkalım (HS) süreleri 52 LMS olgusunda bilinmekteydi. İleri evre olanların 12 tanesinin HS süreleri 0 olarak değerlendirildi. Bu olgular nüks açısından istatistiğin dışında bırakıldı. Hepsi Evre 3-4 olan hastalardır. Diğer 40 olgunun takibinde ise 31'inin belli bir süre sonra nüks ettiği görüldü. Nüks görülenlerde nüks süreleri ortalama 35,03 ay, ortancaları 21,50 aydı.

Nüks ihtimali açısından hastanın yaşı çeşitli sınırlar verilerek araştırıldı ve 60 yaş üstü olgularda nüks ihtimalinin fazla olduğu görüldü. 60 yaş altında hastalıksız yaşam süresi 70,37 ay ve 60 yaş üstünde ise 17,90 aydı (χ^2 =6,177, p=0,013) (Grafik 10).

Grafik 10: LMS olgularında 60 yaşa göre HS

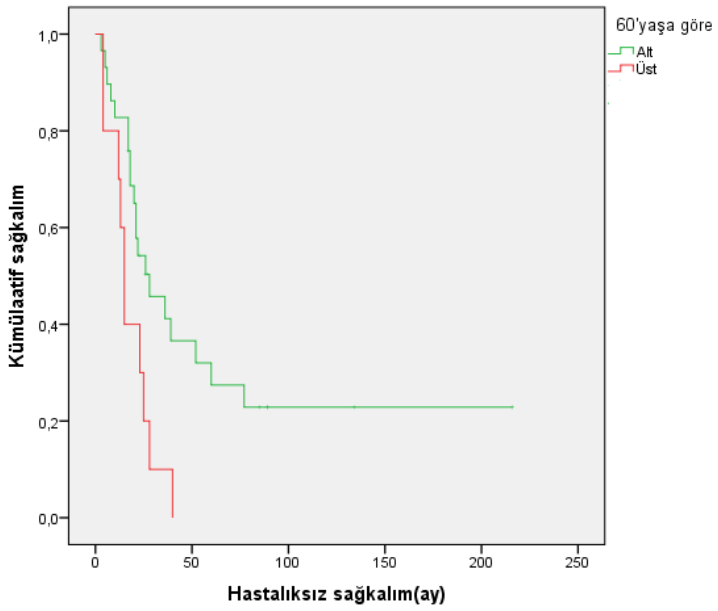

Tedavi durumu bilinen 36 LMS olgusunda farklı tedavi şekillerinin GS'a etkisi görülmedi (p=0,464). Aynı şekilde HS'a da bir etkisinin olmadığı saptandı. Ameliyat merkezleri not edildi ve aralarında sağkalım açısından bir farklılık görülmedi.

LMS olgularında tümör çapının GS'a etkisi Logrank testiyle değerlendirildi, 10 cm değerinin üstü ve altı arasında anlamlı fark olmadığı görülmedi. Fakat 10'cmden büyük tümör olgularının HS süresi daha kısa bulundu (χ^2=5,092) (p=0,024).

Tablo 9: Tümör gruplarına ait genel veriler

	LMS	LG-ESS	HG-ESS
Yaş aralığı	28-77	22-72	27-62
Yaş ortalaması	51,17	45,03	42,50
Yaş ortancası	49	46	45
Evre 1-2 olgu sayısı	44	25	3
Evre 3-4 olgu sayısı	22	7 (a)	3 (a)
Takip süreleri	2-216 ay	50-232 ay	7-263 ay (b)
Ortalama takip süresi	49,57 ay	128,05 ay	77 ay
Ortanca takip süresi	39 ay	124,5 ay	19 ay
Ölüm durumu	37/49	0/22	1/4
Ortalama GS süresi	66,58 ay	(e)	(e)
Nüks varlığı	31/40 (c)	5/22	1/3 (c)
Hastalıksız sağkalım aralığı	0-216 (d)	9-208	0-263 (d)
Ortalama HS süresi	35,03 ay	(e)	(e)

a. **ESS olgularında Evre 4 olgu görülmemiştir.**
b. **Evre 1a olan bir HG-ESS olgusu 263 ay sonra hayattadır. Diğer 2 olgu ise 7 ve 18 aydır hayattadır.**
c. **Hastalıksız sağkalımı 0 olan olgular yazılmamıştır.**
d. **12 LMS ve 1 HG-ESS olgusunun hastalıksız sağkalımı 0 olup nüks etti şeklinde değerlendirilmemiştir.**
e. **Boş kutular değerlendirme yapılmamış alanlardır.**

D. Morfolojik özellikler

1. Mitoz

LMS olgularında mitoz 2 ile 75 arası değişmekte olup ortalama mitoz sayısı 24,55/10BBA olarak değerlendirildi (Resim 9). LG-ESS olgularında ise 0 ile 30 arası değişen mitoz sayısı mevcut olup ortalamaları 3,39/10 BBA'dır. Bunlardan birinde 30, birinde 12 ve birinde 10 adet mitoz görüldü. Bu 3 olgu dışarıda bırakıldığında ortalama 2,20/10BBA mitoz saptandı. HG-ESS olgularında ise ortalama 20,33/10BBA mitoz izlendi (Grafik 11).

Grafik 11: Olguların tanılara göre mitoz ortalamaları

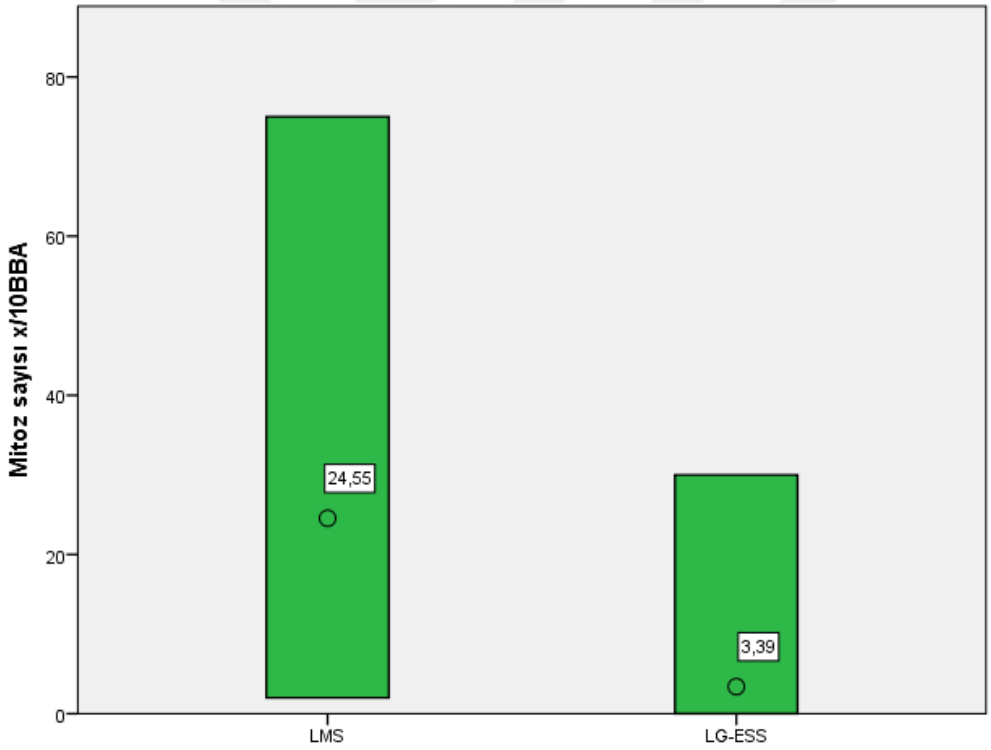

Post Hoc testinde gruplar arasında mitotik indeks farklılığına bakıldı, ikili karşılaştırmalarda LMS ve LG-ESS olguları arasında belirgin derecede anlamlı farklılık görüldü ($p<0,0001$). Ancak HG-ESS olgularıyla diğer iki tümör grubu arasında anlamlı farklılık bulunmadı.

Klasik bir bilgi olarak mitoz artışı, LMS olgularında olumsuz prognoza işaret etmektedir. Bu nedenle mitoz değerleri sağkalım verileri ile kıyaslandı. Pearson korelasyon testi yapıldı ve GS ile mitoz sayısının ters orantılı olduğu görüldü (Pearson korelasyon(r) = -0,353). Mitoz değerindeki değişim ile GS süresindeki değişimler anlamlı bulundu(p=0,013). Bu değişimin orta şiddette olduğu sonucuna varıldı (0,3< r <0,5) (Grafik 12). Hastalıksız sağkalım ve mitoz değerlerinin korelasyon değerlendirmesinde anlamlı sonuç elde edilemedi (Pearson korelasyon=-0,145, p=0,371).

Grafik 12: Mitoz ile sağkalım süre değişimi

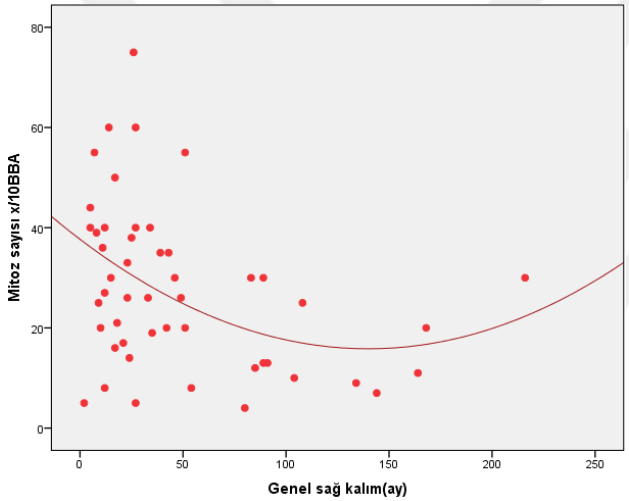

2. Nekroz

71 LMS olgusunun 52'sinde TCN görüldü, 18'inde izlenmedi (Resim 10). Bu 18 olguda mitoz çokluğu ve belirgin hücresel atipi nedeniyle LMS tanısına varıldı. 1 olguda doku azlığı nedeniyle emin olunamadı. ESS olgularında ise 3'ü HG-ESS olmak üzere toplam 7 olguda nekroz görüldü.

LMS olgularında nekroz değerlendirmesi olan 48 olgunun GS'ları değerlendirildi. Nekroz görülmeyen 12 olgunun 6'sı, nekroz görülen 36 olgunun ise 6'sı hayattadır. Ortalama GS süreleri nekroz içermeyen olgularda 98,9, nekroz olanlarda ise 54,2 ay olarak izlendi ve aralarındaki fark Logrank yöntemi ile anlamlı bulundu (χ^2 =4,817, p=0,028).

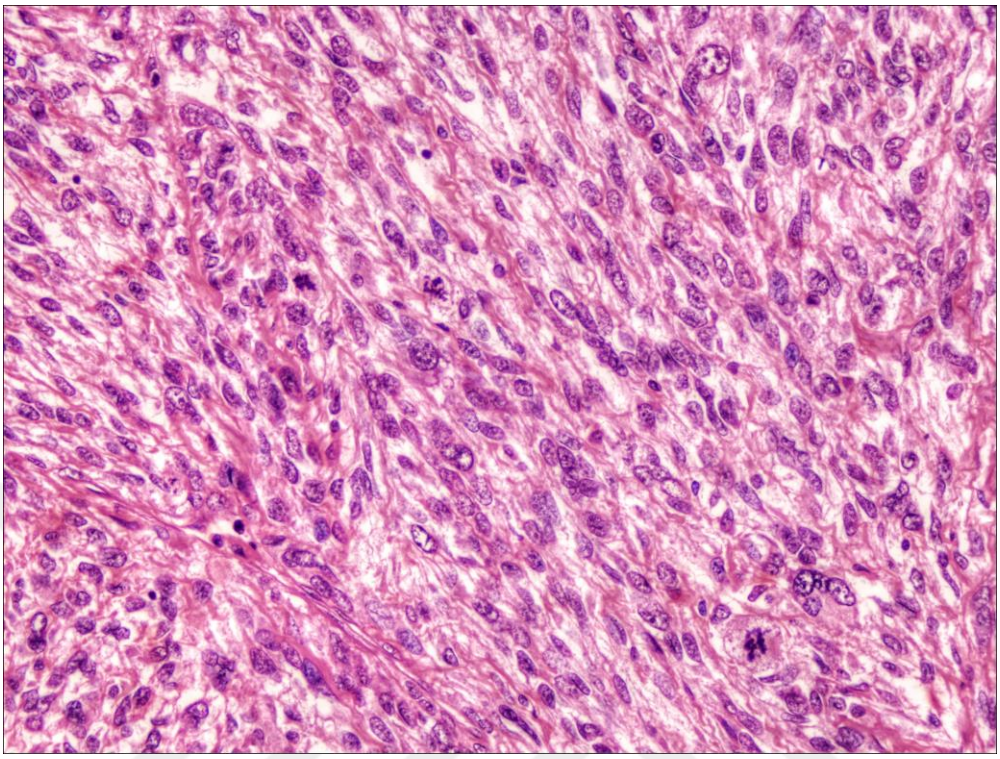

Resim 9: LMS olgusunda atipik mitozlar

(Prot. No: 2157-17 x40 HE)

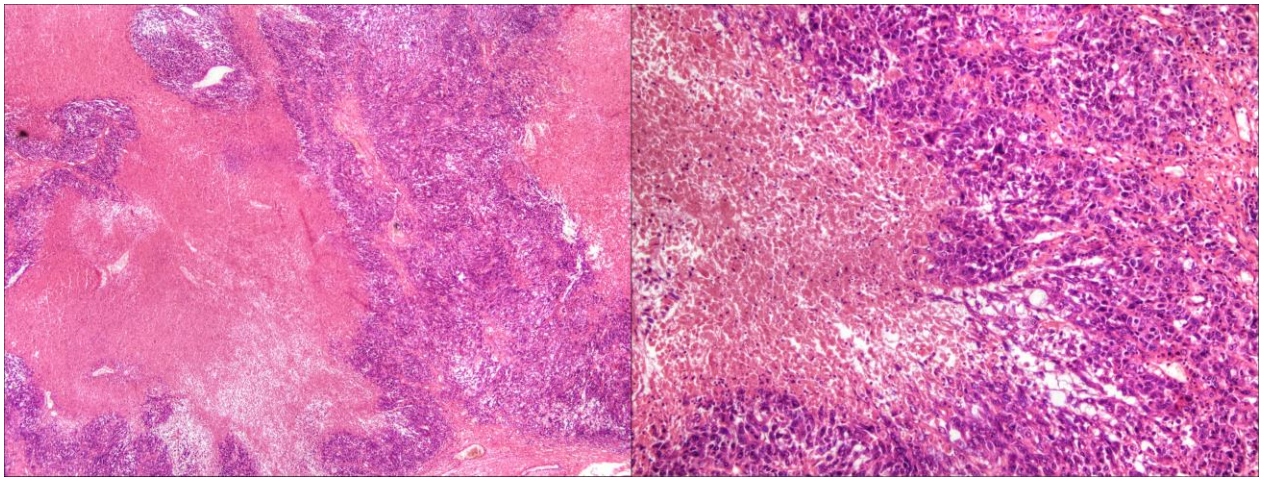

Resim 10: LMS olgusunda coğrafik tümör hücre nekrozunun görüntüleri

(Prot. No: 15583-03, HE, x4 ve x40)

3. Hücresel atipi

LMS olgularının 51'inde belirgin derecede atipi mevcuttu. Kalan olgularda ise hafif ve orta derecede atipi izlenmiş olup artmış mitoz ve nekroz beraberliğinden dolayı LMS tanısına ulaşıldı (Resim 11). Sağkalımı bilinen 49 olgu üzerinde yapılan değerlendirmede belirgin atipi izlenen olgular ile diğerleri arasında GS farkı görülmedi (p=0,680). ESS olgularında ise sadece iki HG-ESS olgusunda belirgin atipi izlendi.

4. Lenfovasküler invazyon

LMS olgularının 6 tanesinde orijinal raporlar ve sonraki değerlendirmelere rağmen LVİ varlığı ve yokluğu yorumu yapılamadı. Kalan olguların 17'sinde LVİ izlendi. LG-ESS olgularında ise 39 olgunun 3'ünde LVİ varlığında emin olunamadı, 33 tanesinde LVİ görüldü, 3'ünde de olmadığı düşünüldü (Resim 12).

LMS olgularında LVİ varlığının ve yokluğunun GS ve HS'a etkisi değerlendirildi ve anlamlı farklılık görülmedi (sıra ile p=0,391 ve p=0,331). Fakat ortalama GS değerlerine bakıldığında LVİ görülenler 33,16 (ortanca 42), LVİ görülmeyenler ise 75,37 (ortanca 43) aydı. Aynı şekilde LVİ görülmüş olanların ortalama 19,72 ay sonra (ortanca 21 ay) ve diğerlerinin de 62,8 ay sonra nüks ettikleri görüldü (ortanca 25 ay).

LG-ESS olgularının HS süreleri bilinen 22'sinin 19'unda LVİ görüldü. LVİ izlenen olguların sadece 5'inde nüks izlendi. HS açısından LVİ varlığını ve yokluğunun karşılaştırılmasında Kaplan-Meier analizi ve Logrank testiyle anlamlı farklılık görülmedi(p=0,345).

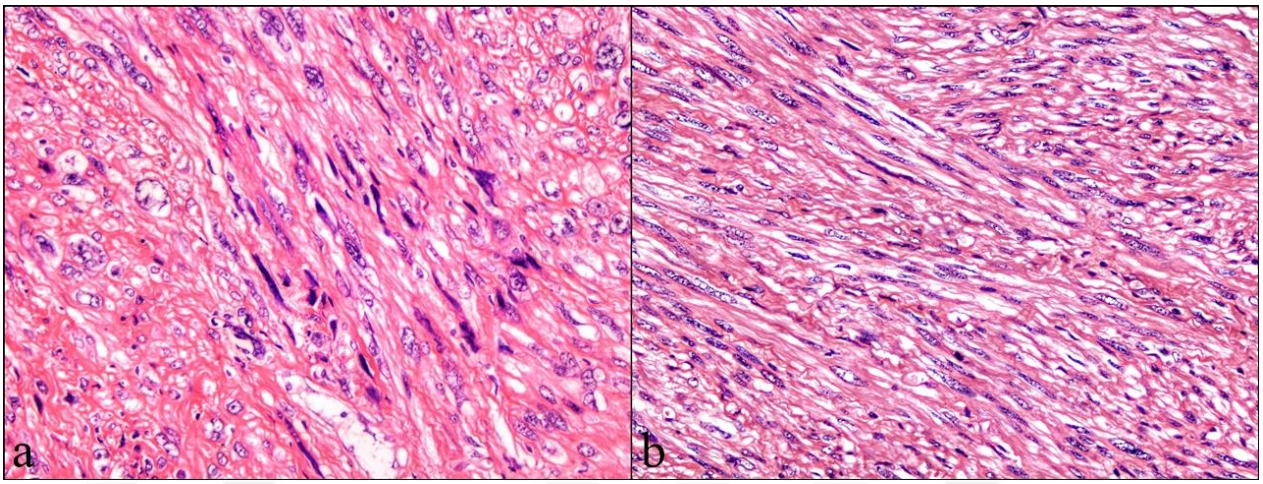

Resim 11: LMS olgularında belirgin ve hafif atipi örnekleri

(Prot. No: a. 8234-10, HE, x40; b. 9626-02, HE, x40)

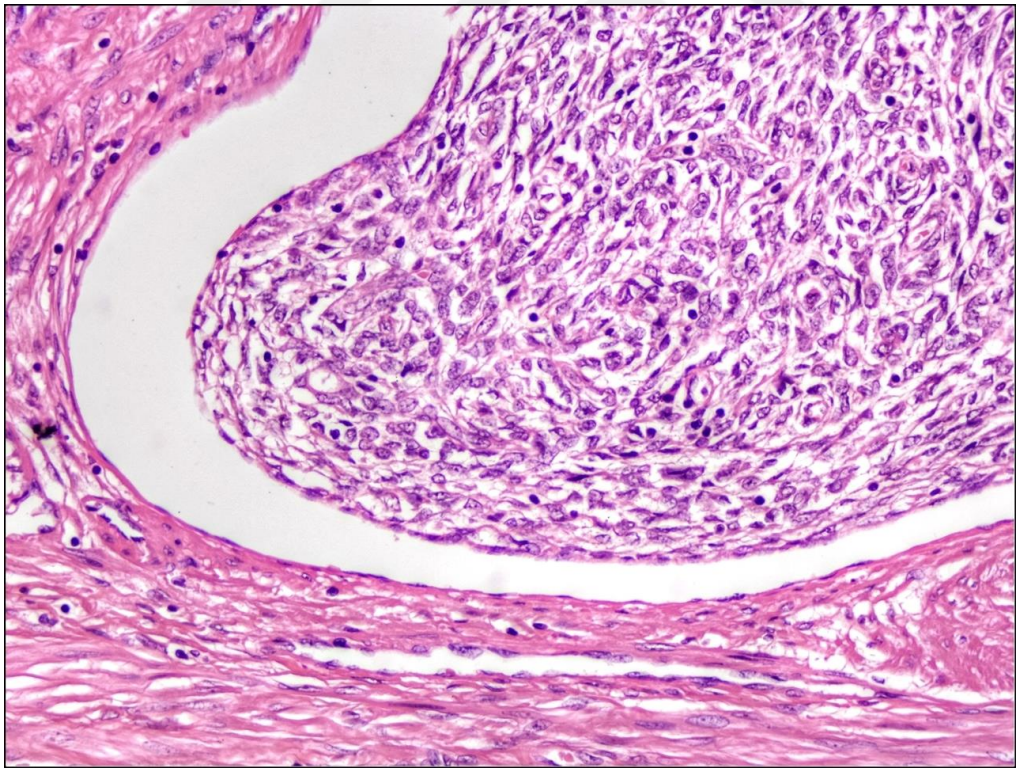

Resim 12: LG-ESS olgusunda LVİ görüntüsü

(Prot. No: 6968-15, HE, x40)

E. İmmünhistokimyasal veriler

1.Neuron navigator-2

NAV-2 immünhistokimyasal çalışmasında farklı şiddetlerde ve yoğunluklarda reaksiyonlar izlendiğinden dolayı değerlendirme tümör hücrelerinde görülen reaksiyon şiddetleri ve yüzde değerleri ile beraber yazıldı (Örn: %20++, %10+). LMS-ESS ile LMS-AJS olguları değerlendirme dışı bırakıldı.

26 LMS ve 18 ESS olgusunda sadece zayıf reaksiyonlar izlendi . 18 adet LMS olgusunda zayıf reaksiyonlar dışında orta şiddette veya kuvvetli sitoplazmik reaksiyonlar görüldü (Resim 13). Sadece bir adet HG-ESS olgusunda şiddetli reaksiyon saptandı (Resim 14). Bu olgu postoperatif komplikasyonlar nedeniyle kaybedilmiştir ve sağkalım analizine alınmamıştır. LG-ESS olgularınının hiçbirinde orta veya kuvvetli reaksiyon görülmedi.

Sağkalım analizleri orta ve üstü şiddette reaksiyon görülenler ve görülmeyenler, boyanma oranı %10 sınırına göre orta ve üstü şiddette reaksiyon görülenler ve görülmeyenler, H-skor değerlendirmesi ve H skor 50 sınırına göre üstü ve altı olgular, Allred skor sınıfları(0-8) ve Allred skor 4 ve üstü ile 4'ün altı gruplamalar şeklinde yapıldı.

Nav-2 immünhistokimyasal reaksiyonunun orta ve üstü şiddetlerde pozitif kabul edilmesi durumu ve ayrıca %10 sınırı ile orta ve üstü şiddetlerde pozitif kabul edilme durumlarına ve de diğer gruplamalara göre yapılan Kaplan-Meier analizinde GS ve HS açısından istatistiksel olarak anlamlı farklılık izlenmedi. Nav-2 ekspresyonu gösteren olguların ortalama GS süreleri 88,63 ay, gösteremeyen olgular ise ortalama 61,68 aydı. HS süreleri ise ekspresyon gösterenlerde ortalama 108,5 ay, negatif olgularda 36,6 aydı.

LMS ve LG-ESS olguları açısından orta ve/veya şiddetli reaksiyon varlığının ayırt edici özelliği değerlendirildi ve 18 LMS olgusu pozitif, kalan 92 olgu negatif sonuçlandı. Ki kare testi yapıldı ve pozitif reaksiyon varlığının LMS ile LG-ESS karşılaştırmasında anlamlı farklılığı görüldü (p=0,001). Bunun neticesinde orta ve/veya şiddetli reaksiyonun LMS lehine bir bulgu olduğu görüldü (Tablo 10). HG-ESS ile LMS olgularında ise orta ve/veya şiddetli reaksiyon varlığının ayırt edici olmadığı görüldü (p=0,647).

Tablo 10: NAV-2 antikorunun LMS olgularını LG-ESS'dan ayırıcı özellikleri

	Sensitivite	**Spesifite**	**Pozitif prediktif değer**	**Negatif prediktif değer**
NAV-2	%25,3	%100	%100	%42,3

Sonuç olarak sağkalım özellikleri açısından LMS olgularında Nav-2 proteininin varlığı çeşitli değerlendirme yöntemleri (H skor, Allred skorlaması, orta/şiddetli reaksiyonun görülüp görmülmemiş olması) ve çeşitli değer sınırları ile değerlendirilmiş olup hiçbirinde istatistiksel olarak anlamlı bir farklılık elde edilemedi. Davidson ve ark.'nın çalışmasında ekspresyon varlığının olumsuz gidişatı gösterdiği söylenmiştir (15). Bunun aksine çalışmamızda istatistiksel olarak anlamlı bir fark olmaksızın Nav-2 ekspresyonu görülen olguların daha uzun GS ve GS sürelerine sahip oldukları görüldü.

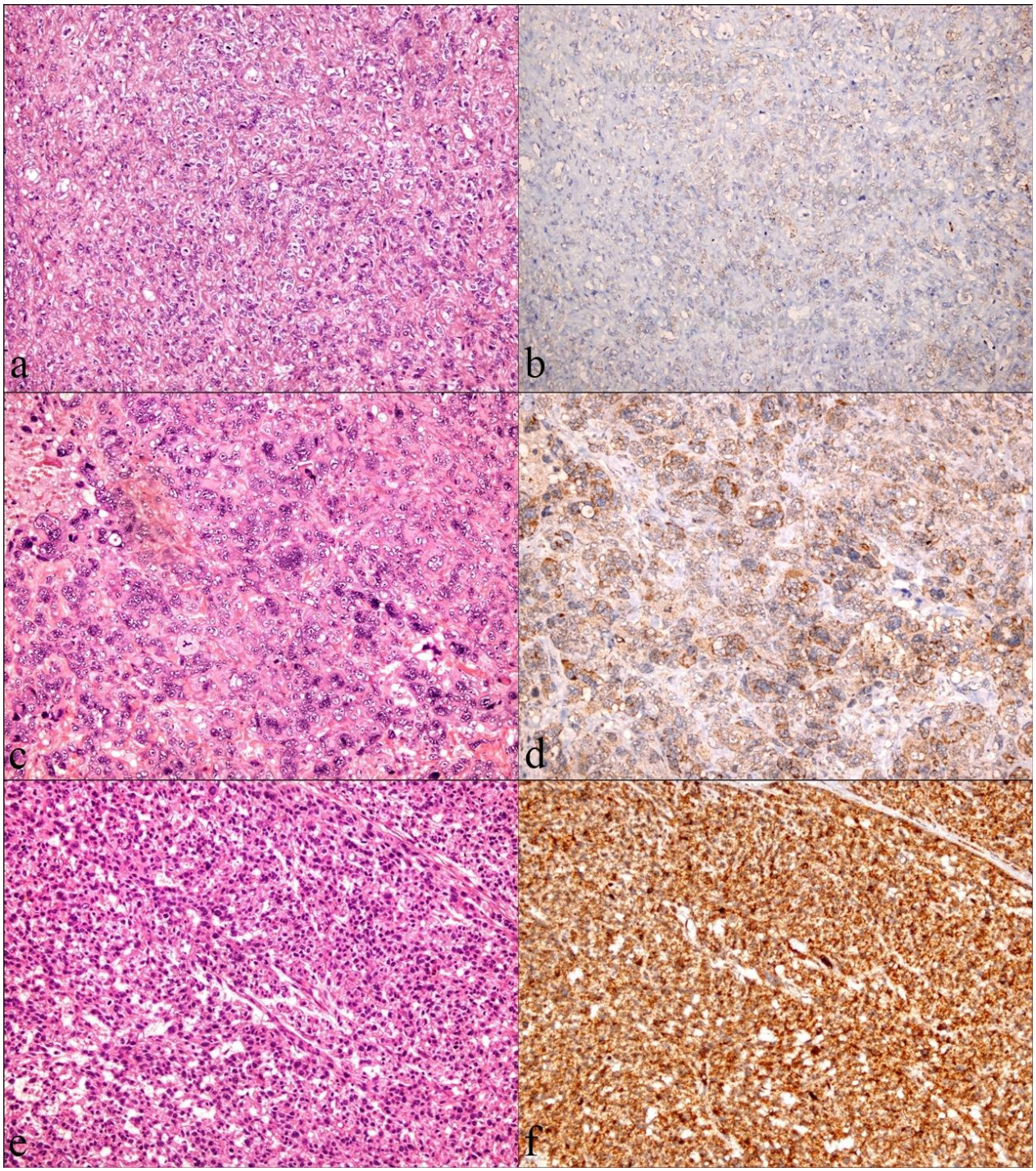

Resim 13: LMS olgularında Nav-2 proteininin farklı ekspresyon düzeyleri
(Prot. No: 5290-12, a. HE, x20, b. 1+ boyanma, x20;
Prot. No: 29329-10, c. HE, x20, d. 2+ boyanma, x20;
Prot. No: 34436-05, e. HE, x20, f. 3+ boyanma, x20)

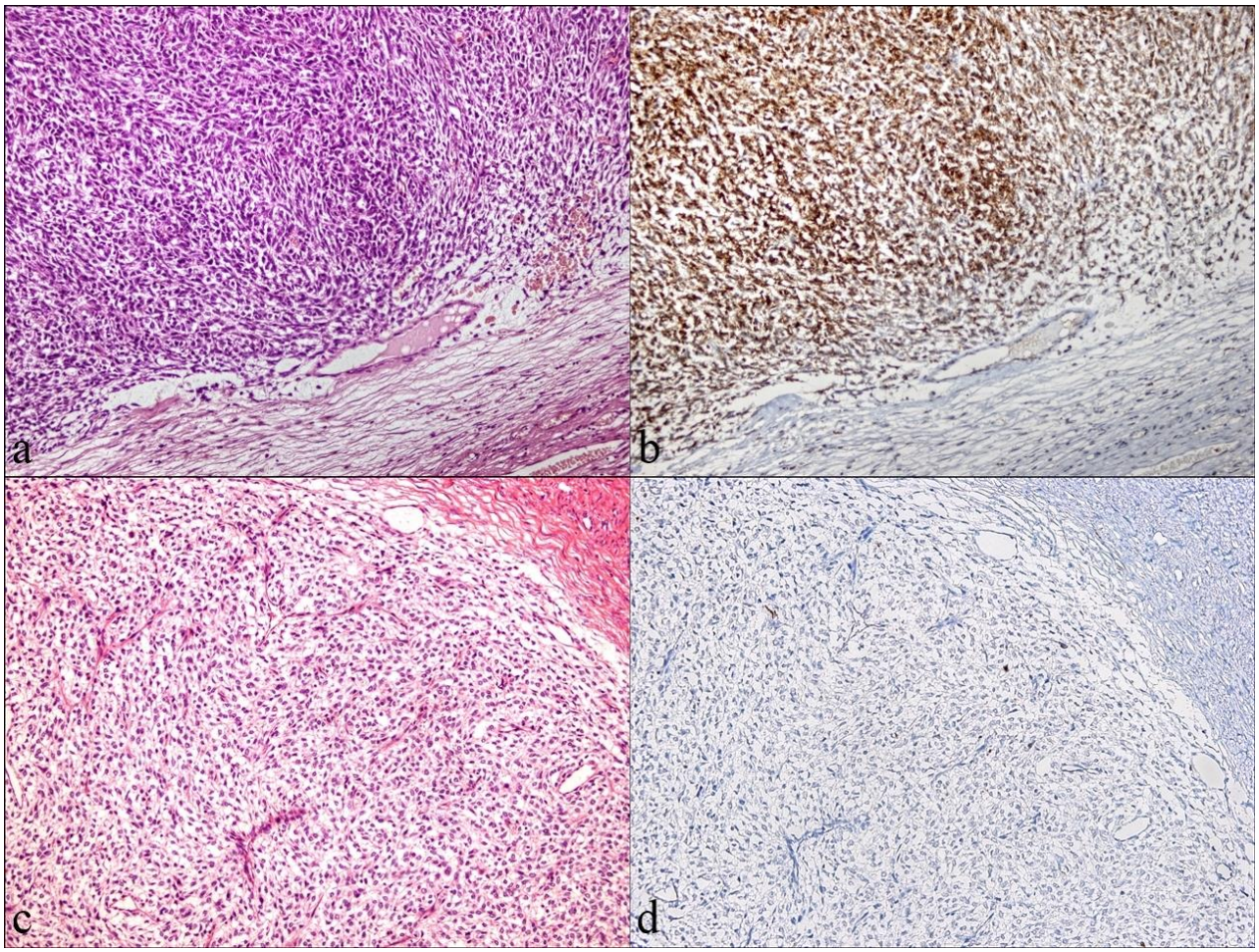

Resim 14: ESS olgularında Nav-2 reaksiyonları

(Prot. No: 31283-08, HG-ESS, a. HE, x20, b. 3+ boyanma, x20;

Prot. No: 3024-06, LG-ESS, c. HE, x20, d. boyanma görülmedi, x20)

2. Transgelin

Çalışma sırasında bazı dokularda immünhistokimyasal boya aşamasında dökülmeler yaşandı. Bu nedenle 64 LMS, 38 LG-ESS ve 6 HG-ESS olgusu üzerinde inceleme yapılabildi. Bunlar içinde 36 LMS olgusunda pozitif reaksiyon izlendi (%56,3) (Resim 15). Pozitif reaksiyonlar 18 olguda diffüz, 18 olguda ise fokal kayıp bölgeleri içeren bir görünüme sahipti. ESS'larda reaksiyon izlenmedi. ESS ve LMS'nin kombine halde görüldüğü olguda kayıp alanlar içeren pozitif reaksiyon saptandı. Aynı şekilde LMS-AJS olgusunda da LMS alanlarında reaksiyon görüldü (Resim 16).

LMS olgularında pozitif reaksiyon görülen olgular ile kayıplı pozitif reaksiyon içeren olguların izlenmesi bu 2 grup içinde seyir açısından farklılık olabileceğini düşündürdü. Bunun üzerine ilk olarak pozitif reaksiyonun varlığı ve yokluğunun sağkalımsal verilerle analizi yapıldı, daha sonra da pozitif reaksiyonun ve kayıp alanları içeren pozitif olguların sağkalımsal verilerle analizi yapıldı. Neticede her iki durumda da anlamlı farklılık görülmedi.

ESS olgularında reaksiyon izlenmedi. Üç tümör grubu ekspresyonun görülüp görülmemesi açısından Pearson testine tabi tutuldu ve sonuç olarak LMS ile ESS olgularının ayrımında transgelin varlığının ayırt edici olduğu görüldü ($p<0,001$) (Tablo 11).

Tablo 11: Transgelin antikorunun LMS olguların ESS'lardan ayırıcı özellikleri

	Sensitivite	Spesifite	Pozitif prediktif değer	Negatif prediktif değer
LMS vs LG-ESS	%56,2	%100	%100	%57,5
LMS vs HG-ESS	%56,2	%100	%100	%17,6
LMS vs ESS	%56,2	%100	%100	%61,1

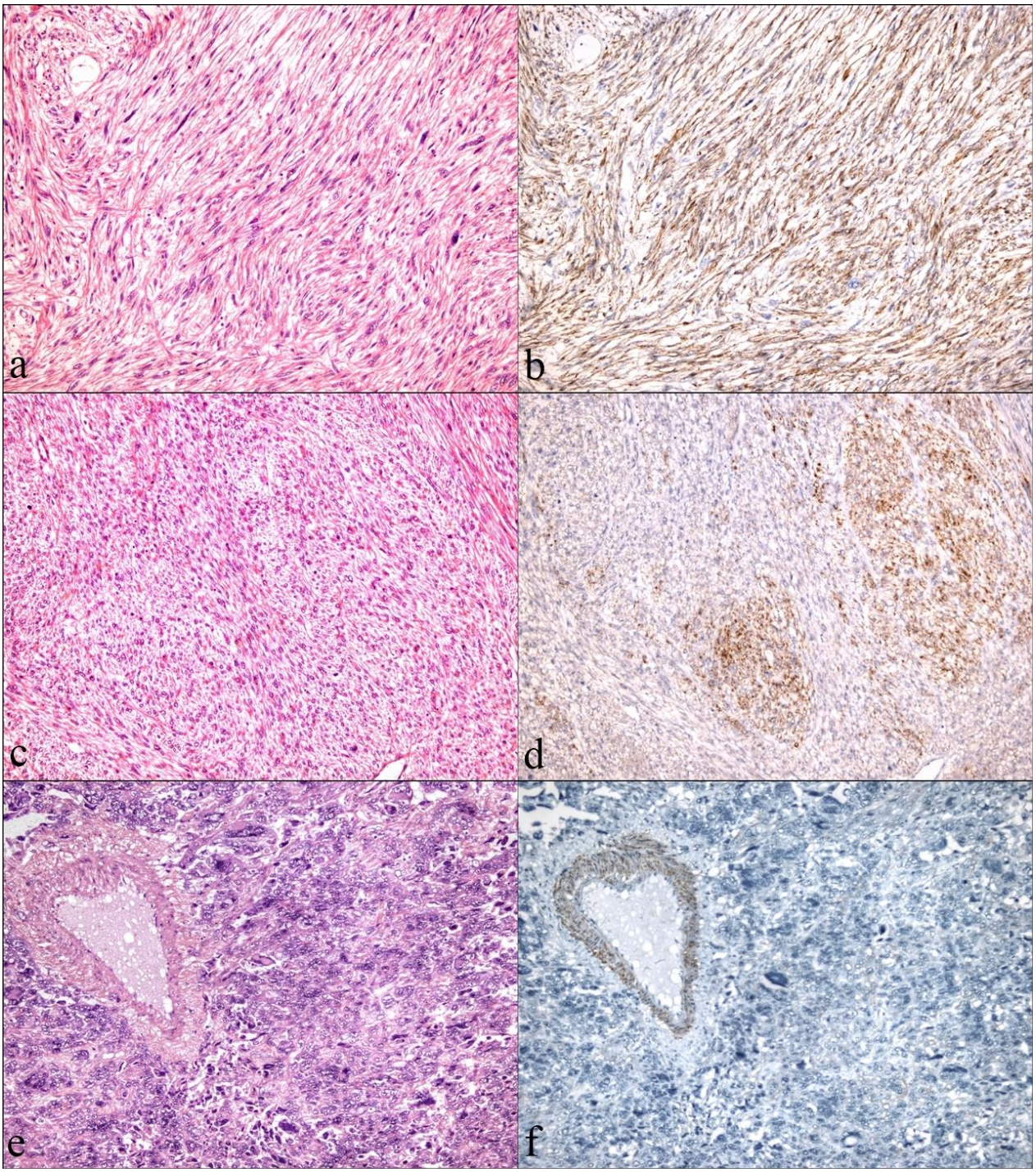

Resim 15: Transgelin antikorunun LMS olgularında reaksiyonları

(Prot. No: 22276-11, a. HE, x20, b. yaygın pozitif, x20;

Prot. No: 20388-16, c. HE, x20, d. fokal pozitif, x20;

Prot. No: 29329-10, e. HE, x20, f. boyanma izlenmedi, x20)

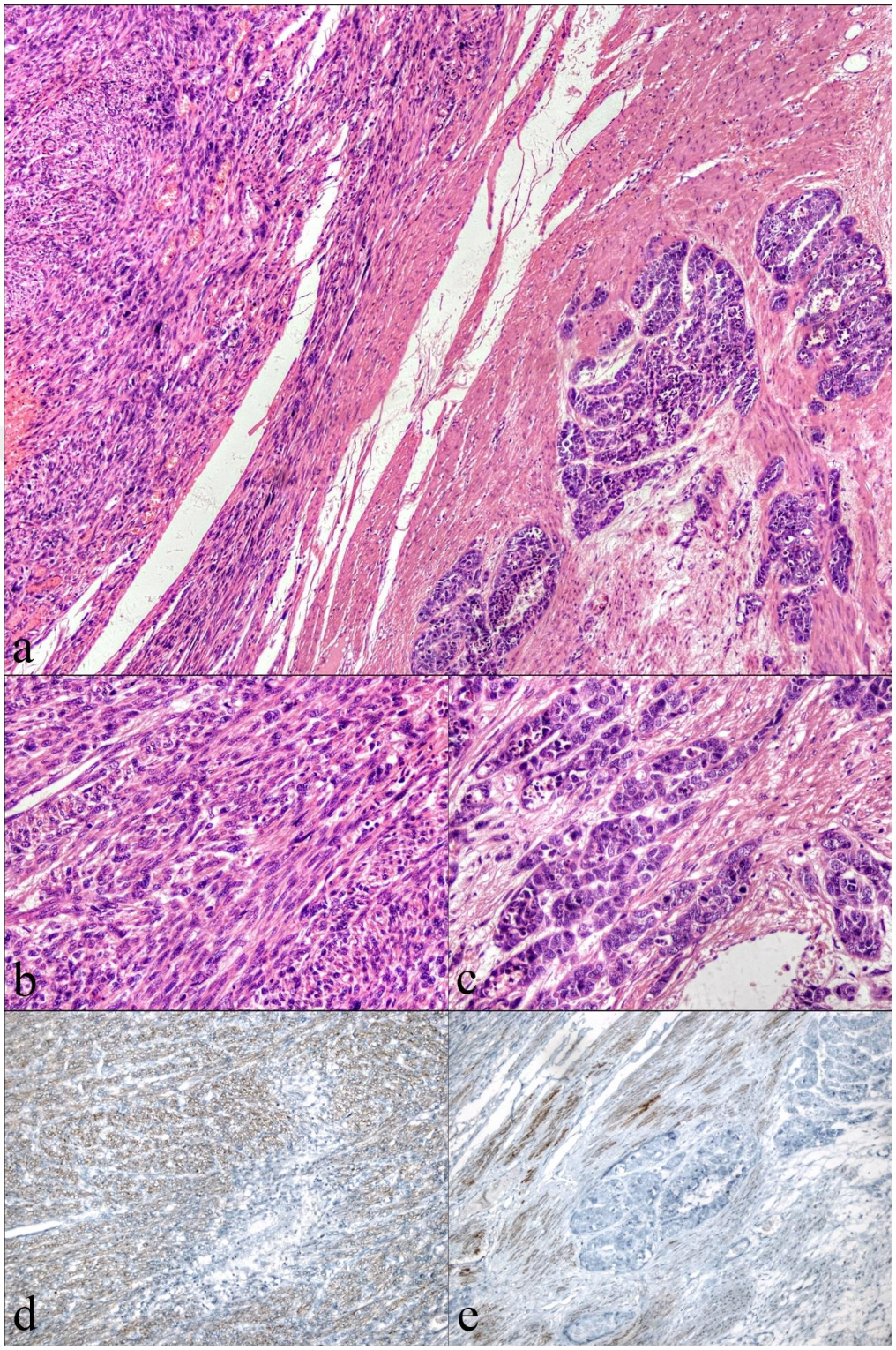

Resim 16: LMS-AJS olgusunda morfolojik görünüm ve transgelin reaksiyonu
(Prot. No: 22718-16, a. LMS-AJS alanı, HE, x10, b, LMS alanı, HE, x40, c.AJS alanı, HE, x40, d. LMS alanı, Transgelin, x20, e. AJS alanı, Transgelin, x40)

3. Fatty acid binding protein-3

İlk olarak manuel test uygulandı ve reaksiyonların spesifik olmadığı daha çok zemin reaksiyonunu şeklinde olduğu görüldü. Bunun üzerine otomatik immünhistokimya cihazında çalışıldı fakat antikor 47 olguya yeterli oldu. Bunların 33'ü LMS, 11 tanesi LG-ESS ve 3 tanesi HG-ESS olgusuydu. Tümör dokularının çoğunda az da olsa sitoplazmik granüler reaksiyon varlığından dolayı kuvvetli reaksiyon gösterenler ve göstermeyenler olarak 2 grupta değerlendirme yapıldı.

33 LMS olgusunun 21'i, 11 LG-ESS olgusunun 7'si ve 3 HG-ESS olgusunun 1'i kuvvetli reaksiyon gösterdi (Resim 17). Ki kare testi ile FABP3 varlığının LG-ESS ile LMS arasında farklılığına bakıldı ve anlamlı farklılık görülmedi (p=0,635). HG-ESS'ler az sayıda olduğundan bu konuda değerlendirmeye alınmadı.

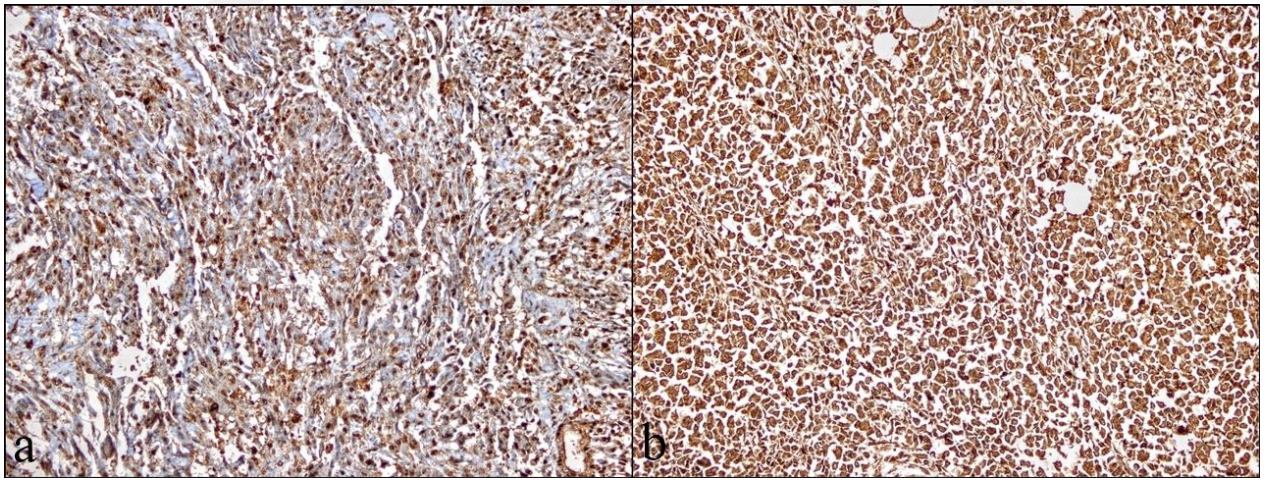

Resim 17: LMS ve HG-ESS olgularında FABP3 reaksiyonları
(Prot. No: a. 5293-13, LMS, FABP3, x20;
Prot. No: b. 26115-17, HG-ESS, FABP3, x20)

4.Cyclin D2

Nükleer ve sitoplazmik reaksiyonlar izlenen antikorda sitoplazmik reaksiyonlar olguların tamamına yakınında az miktarda da olsa görüldü. Bu nedenle sitoplazmik reaksiyon istatistiksel incelemeye alınmadı. Nükleer reaksiyonlar ise farklı şiddetlerde ve dağınık alanlar halinde izlendi. Olgular nükleer ekspresyonun varlığına göre pozitif ve negatif olarak 2 grupta değerlendirmeye alındı. Dört olgunun dokusu immünhistokimyasal boyanma sırasında döküldü. Sonuç olarak değerlendirme 68 LMS, 38 LG-ESS ve 6 HG-ESS, ve birer adet olan LMS-ESS ve LMS-AJS olgularında yapılabildi (Resim 18-19).

ESS ve LMS olgularında nükleer ekspresyon durumlarının varlığı ile yokluğu karşılaştırıldı ve Pearson testinde, bu tümör gruplarının ayrımında varlığı ve yokluğu anlamlı bulunmadı (p=0,554). Yine de tanıya ulaşmada cyclin D2 açısından spesifite, sensitivite, pozitif ve negatif prediktif değerler hesaplandı (Tablo 12).

Tablo 12: Cyclin-D2 antikorunun LMS olgularını ESS'lardan ayırıcı özellikleri

LMS ile	Sensitivite	Spesifite	Pozitif prediktif değer	Negatif prediktif değer
LG-ESS	%69,1	%31,5	%64,3	%36,3
HG-ESS	%69,1	%66,6	%95,9	%16
ESS	%69,1	%69,7	%78,3	%58,8

Sağkalım açısından yapılan istatistiksel değerlendirmelerde ise nükleer reaksiyon görülmeyen LMS olgularında GS süreleri ortalama 34,9 ay, görülenlerde ise 79,1 aydı. Bu iki grubun kıyaslaması Logrank testinde anlamlı farklılık izlendi (p=0,034) (Grafik 13). HS açısından yapılan değerlendirmede ise aralarında istatiksel olarak anlamlı bir fark görülmedi (p=0,180). Fakat ekspresyon görülmeyen olgular ortalama 23,88 ay, diğerleri ise 72,90 ay sonra nüks etmekteydiler.

Grafik 13 :Cyclin-D2 durumuna göre genel sağkalım

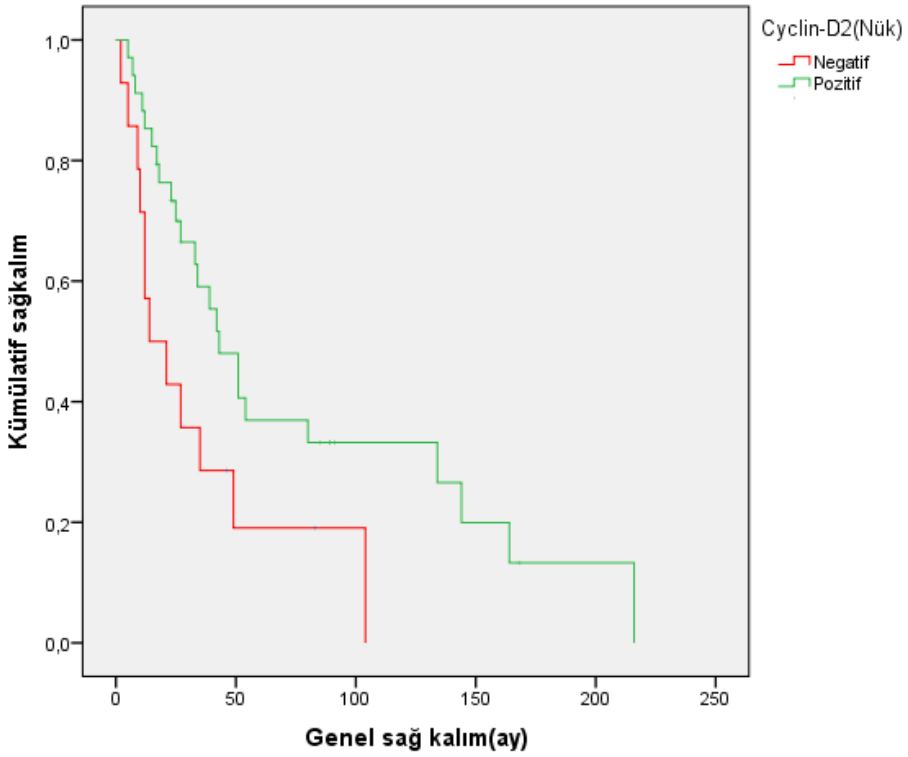

Sonuç olarak nükleer ekspresyon kaybı görülen LMS olgularının GS ve HS süreleri, ekspresyon izlenenlere göre daha kısa bulundu.

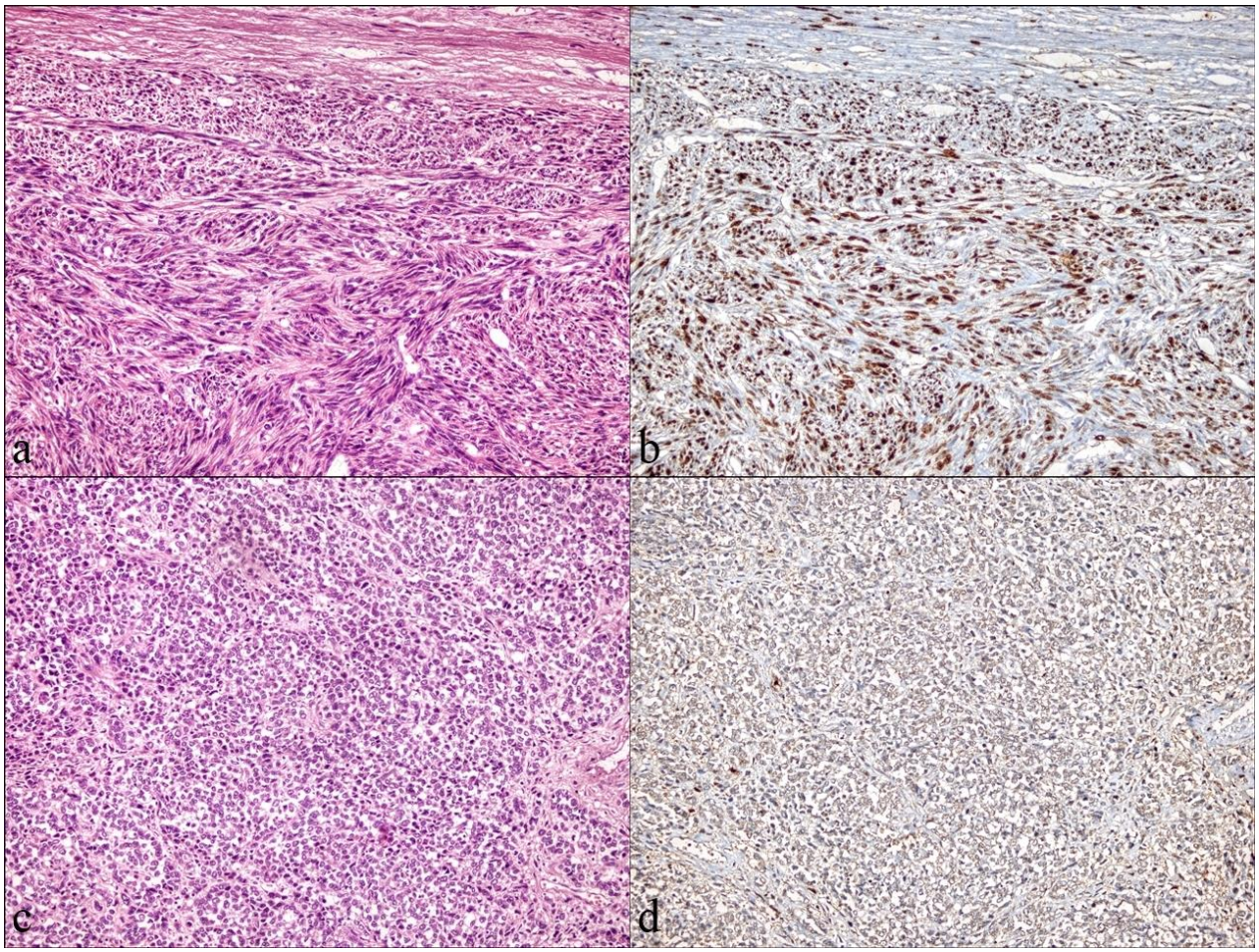

Resim 18: LMS olgularında cyclin D2 reaksiyonları
(Prot. No: 21736-98, a. HE, x20, b. Nükleer pozitif, x20;
Prot. No: 16281-99, c. HE, x20, d. Sitoplazmik pozitif, x20)

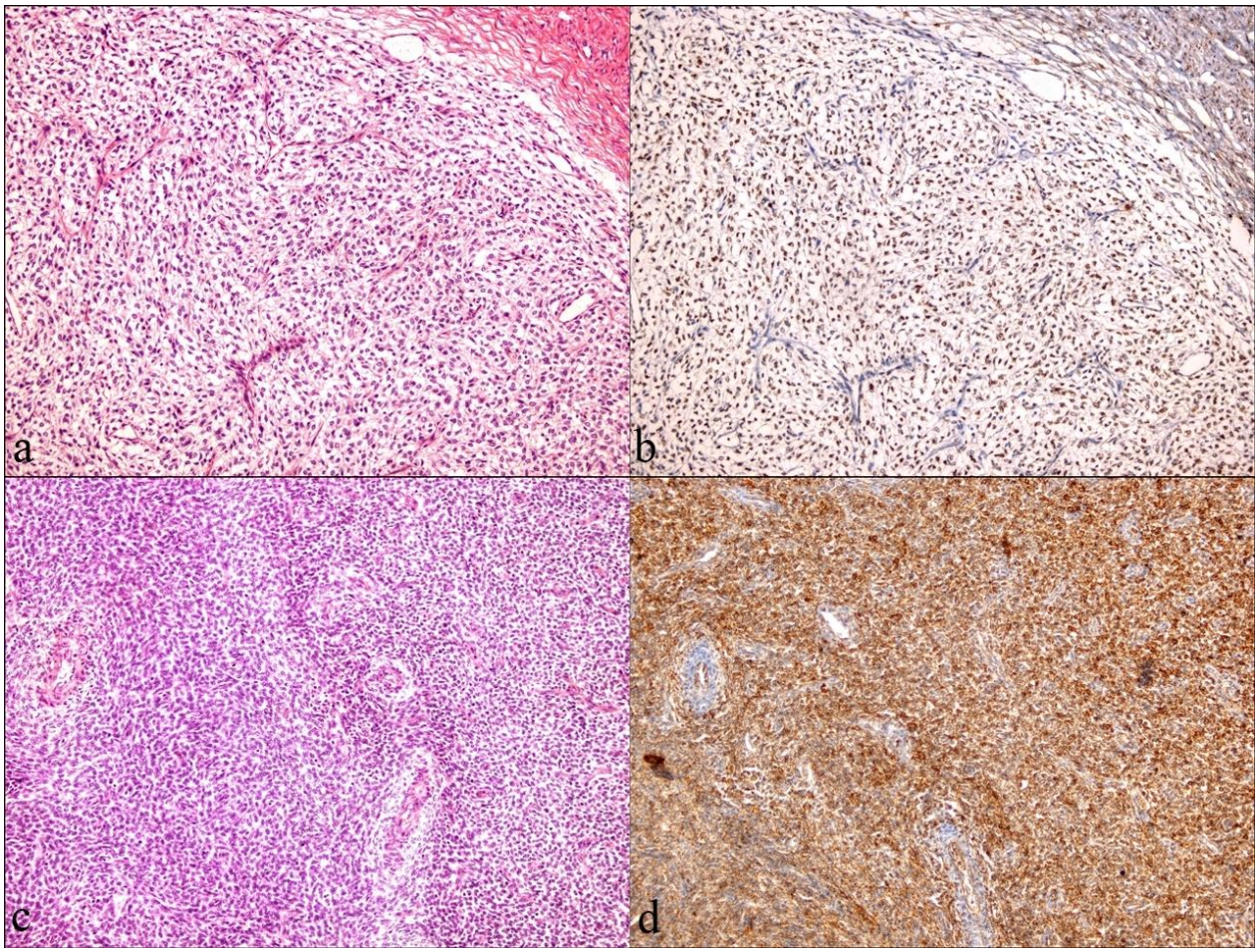

Resim 19: LG-ESS olgularında cyclin D2 reaksiyonları
(Prot. No: 3024-06, a. HE, x20, b. Nükleer pozitif, x20;
Prot. No: 2788-07, c. HE, x20, d. Sitoplazmik pozitif, x20)

TARTIŞMA

Çalışmamızda, uterus malign mezenkimal tümörlerinin tamamına yakınını oluşturan LMS ile ESS olgularında, NAV-2, transgelin, FABP3 ve cyclin D2 proteinlerinin varlığının ya da yokluğunun hastalık seyri öngörüsünde ve ayırıcı tanıda etkinliklerini değerlendirmeyi amaçladık. Aynı zamanda bu tümörlerde klasik olarak bilinen morfolojik ve klinik özellikleri de yukarıda belirtilen amaçlarla inceledik ve karşılaştırıldık.

Olgularımız 71 LMS, 39 LG-ESS, 6 HG-ESS, 1 adet LMS-AJS ve 1 adet de LMS-ESS kombine tümörlerinden oluşmaktadır. Toplamın kabaca %60'ını LMS, %33'ünü LG-ESS ve %5'ini HG-ESS oluşturmaktadır. Literatürde LMS oranı %70 civarındadır ve bizde bu oran bir miktar düşüktür (5). Bu durum EST olgularının daha nadir görülmelerinden dolayı ikinci bir görüş açısından hastanemizde sık konsülte edilmiş olmalarıyla ilişkili olabilir.

Çoğu tümör grubunda olduğu gibi uterus sarkomlarında da yaş dağılımı ile ilgili bilinen özellikler mevcuttur. Bizim olgularımızda yaş dağılımı LMS olgularında 28-77 arası olup ortalama yaş 51,17'dir. LMS'larda 50'li yaşlardan sonra sıklığın arttığı belirtilmektedir (5). LG-ESS olgularımızda yaş dağılımı 22-72 arası olup ortalama değer 45,03'dir. HG-ESS olgularımızda ise 27-62 yaş arasında değişmekte olup ortalama değer 42,50'dir. Literatürde LG-ESS olguları 4. dekadda görüldüğü bildirilmektedir. HG-ESS olgularının ise LG-ESS olgularına göre daha ileri yaşlarda olduğu söylenmektedir ve HG-ESS olgularında 50'li yaşlar beklenmektedir (31). Sonuç olarak HG-ESS olgularımız hariç LMS olguları ve LG-ESS olgularının yaş özellikleri literatürde bildirilen değerler ile uyumludur. LMS olguları daha ileri yaşlarda görülmektedir. HG-ESS olgularımızın yaş ortalamasının örneklem azlığından dolayı düşük çıkmış olabileceği düşünüldü.

Çalışmamızda 49 LMS, 22 LG-ESS ve 4 HG-ESS olgusunun takip bilgilerine ulaşıldı. Takip sürelerimiz LMS olgularında 2-216 ay arası (ortalama 49,57), LG-ESS olgularında ise 7-263 ay arası (ortalama 128,05) aydır. LMS olgularının 37/49'unun, LG-ESS olgularının 0/22'sinin ve HG-ESS olgularının 1/4'ünün takipler sırasında öldüğü öğrenildi.

LMS olgularımızın ortalama GS süresi 66,58 ay olarak hesaplandı. Literatürde Davidson ve arkadaşları tarafından yapılan çalışmada 97 ay olarak saptanmıştır (15). Bizim LMS olgularımızın GS süreleri daha kısadır. Bu farkın olgularımızın daha sık olarak ileri evrede olmasıyla ilişkili olduğunu düşünüyoruz. LG-ESS olgularında ise kaybedilen hasta olmamıştır. Yine de LMS olgularıyla LG-ESS olgularının GS özellikleri kıyaslandı ve aralarında anlamlı fark görüldü. Literatürdeki diğer çalışmalarda da görüldüğü gibi LG-ESS olgularında sağkalım beklentisi oldukça yüksektir (15, 98). Kaybedilen LG-ESS olgumuzun olmaması olgu sayısı azlığı ile ilişkili olabilir.

48 LMS olgusunun hem evre hem GS verileri mevcuttur. Olgu sayısı azlığı nedeniyle Evre 1-2 ve Evre 3-4 şeklinde evre grupları oluşturduk. LMS olgularında Evre 1-2 grubunun GS süreleri ortalama 89,21, Evre 3-4 grubunun ise 23,72 aydı. Metastatik LMS olguları üzerine Bartosch ve ark. tarafından yapılan bir derlemede farklı çalışmalara bakılmış ve Evre 3-4 olguların değerlendirilmesinde GS ortalamalarının çeşitli çalışmalarda 35 ile 77 ay arası değiştiği görülmüştür (69). Bizim ileri evre olgularımızın genel olarak daha kısa yaşamış olduğu görüldü. Evre grupları arasında yapılan sağkalım analizinde belirgin farklılık görülmüştür ($p<0,001$). Bu durum klasik olarak bilinen evrenin en önemli prognoz belirteci olması durumunu doğrulamaktadır. Evre 3 ve 4 olgular kesinlikle kısa GS süresine sahiptirler.

Tüm malign tümörlerde olduğu gibi 5 yıllık sağkalım durumları incelendi. 5 yıllık sağkalım oranı tüm LMS olgularında %40 olarak hesaplanmıştır. Literatürde %25 ile %75 arasında değişmektedir (99). Evre 1-2 olgularımızda %54,8, Evre 3-4 olgularımızda ise %12,5'tir. Abeler ve ark. tarafından 419 uterus sarkomu üzerindeki bir çalışmada pelvis dışı yayılımı olan LMS olgularının(Evre 3-4) hepsinin 5 yıl içinde kaybedildiği görülmüştür (98). Buna karşın Chan ve arkadaşlarının çalışmasında 1396 olgu içinde Evre 4 olan 303 olgunun 5 yıllık sağkalım oranı %28,7 olarak saptanmıştır (76). İleri evre olgularımızın 5 yıllık sağkalım yüzdeleri literatürde bahsedilen oranlar arasında yer almaktadır.

LG-ESS olgularının %78,1'i Evre 1-2 grubundadır. Literatürde %65 kadarının erken evrede tanı aldığı söylenmektedir (50). Bizim hasta grubumuzla uyumlu olduğu söylenebilir. Çalışmamızda Evre 4 ESS olgusu yer almamaktadır.

LG-ESS olgularından kaybedilen hasta olmaması dikkat çekici bir durumdur. Bunun üzerine yapılan literatür taramasında Davidson ve arkadaşlarının yaptıkları çalışmada 74 LG-ESS olgunun 40'ının hastalık sebebiyle öldüğü görülmüştür. Takip süreleri 430 ayı bulmaktadır. GS süreleri ortalama 89 aydır (15). Bizim LG-ESS olgularımızın hepsinin hayatta olması nedeniyle GS'dan bahsetmek mümkün olmadı. Ortalama takip süremiz 128 aydır. Chan ve ark. tarafından yapılan daha geniş çaplı bir analizde ise 831 ESS olgusunda 5 yıllık sağkalım oranı %76,2 çıkmıştır. Bu çalışmada ileri evre olgular çalışmadakilerin %34,9'unu oluşturmaktadır. Fakat ESS olguları LG ve HG olarak ayrılmamış onun yerine histolojik grade verilmiştir. Grade 3 şeklinde değerlendirilmiş olgular %34,7'sini oluşturmaktadır. Bunlar HG-ESS'ye karşılık geliyor olabilir (50). Sonuç olarak literatürde LG-ESS olgularının zaman içerisinde nüks ettiği ve kaybedilebildiği görülmektedir. Çalışmamızdaki EST'ler içinde 5 LG-ESS ve 1 HG-ESS olgumuz nüks etmiştir. Buna göre LG-ESS olguları nüks eden benign tümörler gibi seyretmektedirler. Görülen seyir farklılıkları olgularımızın evrelerinin düşük olması, sayılarının az olması ve takip sürelerinin kısalığı ile açıklanabilir.

LMS olgularının yaş değerlerinin hastalık seyri ile ilişkisinin olup olmadığı çeşitli yaş değerleri üzerinden bakıldı. 55 yaş üstü olguların ortalama 39,70 ve 55 yaş altı olguların da ortalama 84,18 ay yaşadıkları görüldü. Davidson ve ark. ile Chan ve ark. tarafından yapılan çalışmalarda ve de Seagle ve arkadaşlarının yapmış olduğu ulusal çaplı çalışmada ileri yaş olguların daha kısa yaşadıkları görülmüştür (15, 76, 100). Bulgumuz literatürle uyumludur ve ileri yaş olgular daha kısa yaşamaktadırlar.

LMS olgularında temel tedavi cerrahi olmakla beraber hastaların hayat beklentilerine göre genç hastalara ve ileri evre hastalara hastalığın seyrini değiştirmek amacıyla adjuvan tedavi uygulanmaktadır. Bu tedavi lokal olarak radyoterapi, sistemik kemoterapi ve hormonoterapi olabilmektedir. Çalışmamızda adjuvan tedavi varlığının ve alınan tedavi çeşidinin GS ve HS açısından bir fark yaratmadığı saptandı. Seagle ve arkadaşlarının yaptığı ulusal çaplı çalışmada 15 yıl içinde LMS tanısı verilmiş 7455 olgu değerlendirilmiştir. Metastatik olgular içinde KT gören olgularda daha uzun sağkalım süresi olduğu saptanmıştır (100). Bizde böyle bir sonucun olmaması olgu sayısı azlığı ile açıklanabilir. Çalışma grubumuzda yeterli olgu içeren farklı tedavi grupları oluşturmak mümkün olmamıştır.

LMS olgularında tümör çapları hasta takip verileri ile karşılaştırıldı ve 10'cmden büyük tümörü olan olguların daha kısa sürede nüks ettiği görüldü. Fakat bu durumun GS ile ilişkisi istatiksel olarak gösterilemedi. Abeler ve arkadaşlarının çalışmasında 10 cm üstü çapa sahip tümörlerin daha kısa GS'a sahip oldukları görülmüştür (98). Seagle ve arkadaşlarının yapmış olduğu ulusal çaplı çalışmada artan tümör çaplarının azalan GS süreleri ile ilişkisi gösterilmiştir (100). Davidson ve arkadaşları da 171 LMS olgusunda 10 cm üstü ve altı LMS olgularında sınırda anlamlı bir GS farkı görmüşlerdir (p=0,05) (15). Bizim de bulgumuz bu yöndedir ve literatürle uyumludur. Sonuç olarak büyük tümörlerde kötü seyir beklenmektedir. Bunun sebebi olarak bu olguların sıklıkla ileri evre olgulara karşılık gelmesi olabilir.

Klasik olarak mitozun uterus sarkomlarında tanı dışında seyirle de ilişkişi olduğu bilinmektedir. LMS olgularında mitoz değerleri 2 ile 75 arasında değişmekte olup ortalama mitoz değeri 24,55/10BBA'dır. Mitoz değeri ile GS süreleri arasında Pearson korelasyon testinde sonuç ters orantılı ve orta derecede korele olarak sonuçlanmıştır (p=0,013). Abeler ve ark. tarafından yapılan çalışmada mitoz skorunun farklı değer aralıkları değerlendirilmiştir. Mitoz skorları arttıkça 5 yıllık sağkalım oranlarının düştüğü görülmüştür. Aynı zamanda 10/10BBA'nın üzerindeki mitoz çok değişkenli analizde kötü seyir açısından anlamlı bulunmuş ve ölüm riskinin arttığı söylenmiştir (98). Bizim çalışmamızda da olduğu gibi LMS olgularında mitoz değeri arttıkça GS kısalmaktadır. LG-ESS olgularında ise bu değer ortalama 3,39/10BBA olarak izlenmiştir. Abeler ve arkadaşları tarafından uterus sarkomları ile ilgili bir çalışmada 83 ESS olgusunun %76'ında mitoz değeri 0-5/10BBA aralığında saptanmıştır (98). LG-ESS olguları LMS olgularına göre belirgin derecede daha az mitoz içermektedir.

LMS tanısında TCN önemli bir role sahiptir. Yüksek mitoz ve belirgin atipinin aynı anda görülmediği düz kas tümörlerinde malignite tanısında gereklidir. Bizim LMS olgularımızın 52'sinde TCN görülmüş, 18'inde görülmemiştir. TCN görülen olgularda GS süresi ortalama 54,2 ay, görülmeyen olgularda GS ise 98,9 aydır. Aralarındaki GS sürelerinin kıyaslanmasında Logrank testinde anlamlı sonuç elde edilmiştir (p=0,028). Literatürde nekroz ile hastalık seyri karşılaştırması az sayıda çalışmada mevcuttur. Pelmus ve ark. erken evre LMS olgularında nekroz varlığı ile HS ilişkisini görmemişlerdir (99). Abeler ve arkadaşlarının çalışmasında GS'la ilişkisi

izlenmemiştir (98). Bizim çalışmamızda literatürden farklı olarak TCN varlığının, kısa GS süresi ile ilişkisi saptandı.

LMS tanısındaki faktörlerden biri de hücresel atipidir. Olgularımızın 51'inde belirgin atipi izlenmiştir. Belirgin atipi izlenen olgularla izlenmeyenler arasında GS açısından bir fark görülmemiştir(p=0,680). Abeler ve arkadaşları tarafından yapılan 419 olgu içeren bir çalışmada LMS olgularında hücresel atipinin hastalık seyri ile ilişkisi saptanmamıştır (98). Randy ve ark. tarafından daha önce yapılmış 70 olgu içeren bir başka çalışmada ise çok değişkenli analizde evre dışında hücresel atipi iki grup halinde değerlendirildiğinde şiddetli atipinin kısa GS'a işaret ettiği sonucuna varılmıştır (p=0,007) (101). Bizim çalışmamızda aralarında anlamlı bir farklılığın olmamasının atipi değerlendirmesinin sübjektif olmasıyla ve de olguların büyük çoğunluğunun belirgin atipi içeren grubu oluşturmasına bağlı olduğu düşünüldü.

LMS olgularının 17'sinde LVİ varlığından morfolojik olarak emin olundu. LMS olgularında LVİ varlığının GS ve HS'a etkisi değerlendirildi fakat istatiksel olarak anlamlı sonuç elde edilemedi (sıra ile p=0,391 ve p=0,331). Ortalama GS LVİ görülenlerde 33,16(ortanca 42), LVİ görülmeyenlerde ise 75,37(ortanca 43) aydır. Aynı şekilde LVİ görülenlerde ortalama 19,72 ay sonra ve diğerlerinde ortalama 62,8 ay sonra hastalık nüksü izlenmiştir. Pelmus ve arkadaşları düşük evre olgularda metastazsız sağkalım açısından damar invazyonunu anlamlı bulmuşlardır (p=0,04). Fakat GS açısından anlamlı bir fark görmemişlerdir (99). Abeler ve arkadaşlarının çalışmasında ise hastalık seyri ile ilişkisi görülmemiştir (98). Bizim çalışmamızda ortalama GS ve HS süreleri göz önüne alınınca LVİ varlığının olumsuz prognoza işaret ettiği ortalama değerler üzerinden görülmektedir. İstatistiksel olarak anlamsız olmasının nedeninin incelemede alınan örneklerin LVİ alanlarına denk gelmiyor olup, LVİ var olan tümörlerin görülmeyen olgular grubuna düşmesiyle ilişkili olabilir.

ESS tanımında LVİ varlığı klasik bir bilgidir. Bizim olgularımızda değerlendirilebilmiş olan 36 olgunun 33'ünde LVİ varlığı saptanmıştır. Bunlar içerisinde klinik takibi bilinen 22 olgunun 5'inde hastalık nüksü izlendi ve bu olguların hepsinde LVİ görüldü. Fakat LVİ görülenler ile görülmeyenler arasında HS açısından anlamlı bir sonuç saptanmadı. Santos ve arkadaşları

çalışmalarında LVİ ile lenf nodu metastazını ilişkili bulmuşlardır (102). Bizim çalışmamızda bu durumu değerlendirmek için yeterli olgu bulunmamaktadır.

Nav-2, nörit çoğalması ve aksonal uzamada rol alan bir proteindir (85). Ek olarak kan basıncının düzenlenmesinde baroreseptör cevabında rol almaktadır (86). Nav-2 proteinin overekspresyonu kolorektal tümörlerde olumsuz klinik gidişle ilişkili bulunmuştur (87). Buna karşılık aynı gen ailesinden bir üye olan Nav-3 geninin merkezi sinir sistemi tümörlerinde kaybının olumsuz seyir ile ilişkisi gösterilmiştir (103). Davidson ve arkadaşlarının çalışmasında herhangi bir düzeyde Nav-2 ekspresyonunun varlığının LMS olgularında kötü gidişata işaret ettiği bulunmuş ve öngörü açısından aday belirteç olarak değerlendirilmiştir (15). Çalışmamızda Nav-2 antikoru ile tümör dokularında çeşitli şiddetlerde ve yaygınlıkta sitoplazmik reaksiyonlar görüldü. H-skor sistemi, Allred skorlaması, olguların orta ve şiddetli reaksiyonlara sahip olup olması durumlarına göre çeşitli değerlendirmeler yapıldı. Bahsedilen değerlendirmeler üzerinden LMS olgularında ekspresyon ile seyir özelliği karşılaştırıldı ve LMS olgularında GS ve HS açısından anlamlı farklılık izlenmedi. Literatürde Davidson ve arkadaşlarının çalışması ile bizim çalışmamız tezat oluşturmaktadır. Onların çalışmasının aksine tüm olgularda geniş doku kesitlerinin kullanılmasından dolayı bu farklılığın görüldüğü düşünüldü. Bu nedenle bu protein varlığının ve yokluğunun seyir ile ilişkisinin olmadığı sonucuna varıldı.

Nav-2 antikorunun orta ve şiddetli reaksiyonları 18 LMS olgusunda görüldü. Bunlar dışındaki 53 LMS ve 39 LG-ESS olgusunda hiç reaksiyon izlenmedi ya da zayıf reaksiyonlar görüldü. Orta ve şiddetli reaksiyonlar pozitif kabul edildi. LG-ESS olguları ile LMS olgularında Ki-kare testinde anlamlı bir farklılık saptandı (p=0,001). %100 spesifite ve pozitif öngörü değerine sahipken sensitivitesi %25,3 bulunmuştur. Davidson ve arkadaşlarının çalışmasında ise 74 LG-ESS olgusunun 3'ünde %1 ile %10 kadar bir alanda, 4'ünde ise %10 ile %50 arasında bir alanda reaksiyon görülmüştür. Şiddetleri ile ilgili bir yorumda bulunulmamıştır. Fakat Nav-2 antikorunun LMS olgularını LG-ESS olgularından ayırt ettiği söylenmiştir (15). Sonuç olarak bu bulgu literatürdeki çalışma ile uyumlu olup Nav-2 proteininin orta ve/veya şiddetli varlığının immünhistokimyasal olarak izlenmesinin LMS tanısı lehine bir bulgu olduğu sonucuna ulaşıldı. Fakat bu antikorun ayırıcı tanı açısından hassaslığı bizim çalışmamızda oldukça düşük bulunmuştur.

Transgelin, kalponin ailesinden 22kDa ağırlığında, aktin bağlayan, düz kas diferansiyasyonuna işaret eden proteindir. Düz kas diferansiasyonunun erken evrelerinden itibaren hücrede var olduğu söylenmektedir (88). Robin ve arkadaşları, 184 LMS içeren 900 yumuşak doku sarkomu üzerinde yaptığı bir çalışmada, transgelin proteininin immünhistokimyasal olarak varlığının saptanmasının, desmin, sma, h-kaldesmon ve kalponinden daha sensitif, biraz daha az spesifik olduğunu ve genel olarak daha isabetli bir test olduğunu göstermişlerdir (90). Tawfik ve arkadaşları, 22 uterus tümörü ve 15 uterus dışı LMS olgusu üzerinde yaptıkları çalışmada, transgelinin düz kas diferansiasyonunu saptamada %100 spesifik ve sensitif olduğunu bulmuşlardır (91). Davidson ve arkadaşları da benzer şekilde uterus sarkomları üzerinde çalışmış ve 228 LMS olgusunun 157'sinde ve 73 ESS olgusunun 20'sinde bu proteinin pozitifliğini görmüşlerdir. Çalışmalarında %68,8 sensitivite ve %72,6 spesifite mevcuttur (15). Ayrıca Rao ve arkadaşları ise bazal benzeri triple negatif meme kanserlerinde eksprese olduğunu saptamışlardır (91). Bizim çalışmamızda ise 64 LMS olgusunun 36'sında sitoplazmik pozitiflik vardır. 38 LG-ESS ve 6 HG-ESS olgusunda reaksiyon görülmedi. LMS olgularını ESS'lerden ayırmada transgelin proteinin immünhistokimyasal olarak saptanmasında %56,2 sensitivite, %100 spesifite bulundu. Literatür bilgisi ile uyumludur ve transgelin, LMS ile ESS ayrımında kullanılabilecek bir düz kas belirtecidir.

FABP3, uzun zincirli yağ asitlerinin metabolizmasında yer alan transport proteinidir. Bu gen ve ürünü olan molekülün, tümör tipine göre süpressör ya da onkogen rolü aldığı söylenmektedir. De Santis ve arkadaşları prostat kanserine ait hücre kültürlerinde FABP3 overekspresyonunun apoptozu indüklediğini görmüşlerdir (92). Tang ve arkadaşları ise akciğer kanserleri üzerinde çalışmış, küçük hücreli dışı karsinomlarda çevre dokulara göre FABP3 ve FABP4 moleküllerinine ait mRNA düzeylerini ve TMA dokularında immünohistokimyasal olarak protein varlığını yüksek düzeyde saptanmışlardır. Dahası bu hastalarda yüksek düzeylerde ekspresyon ileri evre ve kısa GS ile ilişkili çıkmıştır (93). Davidson ve arkadaşlarının çalışmasında uterus LMS'larında eksprese oldukları ve özellikle genç hastaların tümörlerinde daha yüksek oranda bulundukları görülmüştür. Fakat hastalık seyri ile ilişkisi görülmemiştir (15). Çalışmamızda 33 LMS olgusunun 21'i, 11 LG-ESS olgusunun 7'si ve 3 HG-ESS olgusunun 1'i kuvvetli reaksiyon göstermiştir. Diğer olgularda zemin reaksiyonları görülmüştür. Tümör grupları arasında varlığı ve yokluğu açısından değerlendirmesinde anlamlı sonuç elde edilememiştir. Aynı şekilde literatürdeki

gibi LMS olgularında da GS ve HS ile ilişkisi izlenmedi. Çalışmamızda ESS olgularında da kuvvetli reaksiyonların görülmüş olması bu molekülün ayırt edici bir özelliğinin olmadığını düşündürmüştür.

Siklinler hücre siklusunda rol alan, DNA bölünmesi ve hücre ayrılmasında siklin bağımlı kinazlar(CDK) ile beraber çalışan moleküllerdir. Cyclin D1, D2 ve D3 molekülleri, Shan ve arkadaşlarının çalışmasında, mide kanserlerinde Western Blot yöntemi ile bakılmış, cyclin D2'nin kaybının az diferansiye ve kötü seyreden tümörlerde olduğu görülmüştür (97). Padar ve arkadaşları, prostat dokusu ve prostat kanserleri üzerinde yaptığı PCR bazlı bir çalışmada gleason skoru yüksek prostat tümörlerinde cyclin D2 geninin metilasyona uğradığını ve bu proteinin sentezinin sekteye uğradığını görmüşlerdir (95). Aynı şekilde Evron ve arkadaşlarının çalışmasında in situ ve invaziv meme kanserlerinde cyclin D2 geninde hipermetilasyon varlığı gösterilmiş ve bu durumun tümörleşmede erken bir basamak olduğundan bahsedilmiştir (94). Ko ve arkadaşlarının akciğer tümörleri üzerinde yaptığı bir çalışmada da Evre 3 akciğer tümörlerinde cyclin D2 kaybının olumsuz gidişatla ilişkisi gösterilmiştir (96). Sarkar ve arkadaşları, kolorektal tümörler üzerinde çalışma yapmışlardır ve tümör sınırında cyclin D2 ekspresyonunun varlığının ileri evre hastalıkla ilişkisini göstermişlerdir (104). Davidson ve arkadaşlarının uterus sarkomları üzerine yaptığı çalışmada 226 LMS olgusunun 48'inde, 72 ESS olgusunun ise 55'inde nükleer reaksiyon görülmüştür. Nükleer ekspresyonun ESS lehine bir bulgu olduğu söylenmiş ve %10'dan yaygın nükleer pozitivite görülmesinin ESS olgularında olumlu seyir ile ilişkisini saptanışlardır (p=0,012) (15).

Çalışmamızda 68 LMS, 38 LG-ESS ve 6 HG-ESS olgusu üzerinde değerlendirme yapıldı ve LMS olgularının 47'sinde, LG-ESS olgularının 26'sında ve HG-ESS olgularının 4'ünde nükleer pozitivite izlendi. Ki kare testinde cyclin D2 pozitifliğinin gruplar arasında anlamlı bir farkı görülmedi. Kaplan Meier analizinde nükleer ekspresyon görülmeyen LMS olgularında ortalama GS süresi 34,9 ay, ekspresyon görülenlerde ise ortalama süre 79,1 ay olarak hesaplandı. Logrank testinde bu fark anlamlı bulunmuştur(p=0,034). Buna karşın cyclin D2'nin HS ile ilişkisi görülmemiştir.

Cyclin D2 proteinine ilişkin sarkomatöz tümörler ile ilgili literatürdeki tek çalışma Davidson ve arkadaşlarının yaptığıdır (15). Bizim çalışmamızda nükleer reaksiyonun onlarınkinin aksine ESS ve LMS ayrımında ESS lehine bir bulgu olmadığı görüldü. Aksine LMS olgularında da nükleer ekspresyonun varlığı izlendi. Bu durum bizim çalışmamızda TMA yerine tam doku çalışılmış olması ile ilişkili olarak yorumlandı.

Literatürdeki veriler ışığında kimi tümörlerde cyclin D2'nin tümör süpresör, kimilerinde ise onkogen gibi davrandığı söylenebilir. Normal dokularda da bulunan cyclin D2 proteininin bazı tümör olgularında yapısal bozukluğunun olması sonucunda immünohistokimyasal olarak saptanamamış olduğu düşünüldü. Sonuç olarak çalışmamızda cyclin D2 proteininin kaybının LMS olgularında agresif seyir ile ilişkisi saptanmış olup, bizim LMS'lar açısından saptadığımız bu bulgu ile ilgili literatürde başka bir veri yer almamaktadır.

Sonuç olarak LMS ve LG-ESS belirgin seyir farklılığı içeren uterus tümörleridir. Özellikle LMS olgularında hastalık evresi seyirde önemli bir etkendir. Kimi erken evre olgular da çalışmada göstermiştir ki takiplerinde nüks etmiş ve hastalık ölümle sonuçlanmıştır. Bu nedenle iki tümör ayrımına yönelik belirteçler olarak bahsedilmiş olan Nav-2, FABP3, transgelin ve cyclin D2 moleküllerinden hiçbiri %100 ayırt edici bulunmamıştır. Bunlar içerisinde transgelin molekülü bu tümörlerin ayrımında aday bir molekül olarak kendini göstermiştir. Diğer düz kas belirteçlerinin yanına eklenerek ayırıcı tanıda destekleyici bir test olarak kullanılmasında fayda olacağı düşünülmüştür. Nav-2 molekülü LMS olgularında bulunmaktadır. Fakat LMS olgularını yakalamada hassas bulunmamıştır. FABP3 proteini farklı tümör tiplerinde eksprese olmaktadır ve ayırt edici değildir. Cyclin D2 hem sitoplazmada hem çekirdekte bulunan bir protein olup çekirdek reaksiyonları farklı tümör tiplerinde izlenmiştir. LMS'larda kaybı prognostik bulunmuştur.

BÖLÜM V

SONUÇLAR

- Uterus sarkomları içinde LMS sıklık açısından 1. sıradadır. LG-ESS, LMS'lerden sonra ikinci sıklıktadır.
- LMS olguları 50'li, LG-ESS olguları ise 40'lı yaşların ortalarında görülmektedir.
- Uterus sarkomları sıklıkla Evre 1 ve 2 olarak tanı almaktadır.
- LMS ve LG-ESS olguları arasında belirgin seyir farklılığı mevcuttur. ESS olgularında nüksler görülüyor olsa da hastalar kaybedilmemektedirler.
- Evre LMS olgularında hastalık seyrini belirlemede çok önemli bir parametredir.
- İleri yaş LMS hastalarında HS ve GS süreleri daha kısadır.
- Büyük LMS kitlelerinde nüks daha sık görülmektedir. Bunun sebebi olarak sıklıkla ileri evre ile beraber olmalarıdır.
- LMS olgularında ortalama 24,55/10 BBA ve LG-ESS olgularında 3,39/10BBA mitoz izlenmiş ve aralarında istatistiksel olarak anlamlı mitotik aktivite farkı görülmüştür.
- LMS olgularında mitoz indeksi GS süresi ile ters orantılı bulunmuştur.
- Nekroz görülen LMS olguları daha kötü seyretmektedirler.
- LVİ görülen olgularda istatistiksel olarak anlamlı olmasa da seyir daha kötüdür. Bunun sebebi olarak LVİ değerlendirmesinin optimal olamaması düşünülmüştür.
- Nav-2 proteini LMS olgularında ESS'lere göre daha çok bulunmaktadır. Fakat ayırıcı tanıda etkinliği tartışmalıdır.
- Nav-2 protein düzeyi LMS olgularında prognozla ilişkisi görülmemiştir.

- Transgelin proteini uterus düz kas tümörlerinde %56,2 oranında saptandı. Düz kas tümörlerinin tanısında morfolojiye ek olarak yapılan immünhistokimya paneline eklenmesinin faydalı olacağı düşünülmüştür.
- Transgelin proteininin varlığı LMS olgularında hastalık seyrini öngörme açısından anlamlı bulunmamıştır.
- FABP3 proteini farklı uterus sarkomlarında eskprese olmaktadır. Bu nedenle ayırt edici özelliği görülmemiştir.
- Cyclin D2 proteini, uterus sarkomlarında sitoplazmalarda ve çekirdeklerde bulunmaktadır. Ayırt edici bir özelliği görülmemiştir. Fakat LMS olgularında çekirdekte izlenen cyclin D2 proteininde kaybın görülmesi, olumsuz hastalık seyri ile ilişkili bulunmuştur.

BÖLÜM VI

KAYNAKLAR

1. Tanos V, Berry KE. Benign and malignant pathology of the uterus. Best Pract Res Clin Obstet Gynaecol. 2018;46:12-30.
2. Dvorska D, Brany D, Dankova Z, Halasova E, Visnovsky J. Molecular and clinical attributes of uterine leiomyomas. Tumour Biol. 2017;39(6):1010428317710226.
3. Donnez J, Donnez O, Dolmans MM. The current place of medical therapy in uterine fibroid management. Best Pract Res Clin Obstet Gynaecol. 2018;46:57-65.
4. Koivisto-Korander R, Martinsen JI, Weiderpass E, Leminen A, Pukkala E. Incidence of uterine leiomyosarcoma and endometrial stromal sarcoma in Nordic countries: results from NORDCAN and NOCCA databases. Maturitas. 2012;72(1):56-60.
5. Ricci S, Stone RL, Fader AN. Uterine leiomyosarcoma: Epidemiology, contemporary treatment strategies and the impact of uterine morcellation. Gynecol Oncol. 2017;145(1):208-16.
6. Garcia C, Kubat JS, Fulton RS, Anthony AT, Combs M, Powell CB, et al. Clinical outcomes and prognostic markers in uterine leiomyosarcoma: a population-based cohort. Int J Gynecol Cancer. 2015;25(4):622-8.
7. Chow KL, Tse KY, Cheung CL, Wong KW, Cheung AN, Wong RW, et al. The mitosis-specific marker phosphohistone-H3 (PHH3) is an independent prognosticator in uterine smooth muscle tumours: an outcome-based study. Histopathology. 2017;70(5):746-55.
8. Akhan SE, Yavuz E, Tecer A, Iyibozkurt CA, Topuz S, Tuzlali S, et al. The expression of Ki-67, p53, estrogen and progesterone receptors affecting survival in uterine leiomyosarcomas. A clinicopathologic study. Gynecol Oncol. 2005;99(1):36-42.
9. Tuyaerts S, Amant F. Endometrial Stromal Sarcomas: A Revision of Their Potential as Targets for Immunotherapy. Vaccines (Basel). 2018;6(3).
10. Ali RH, Rouzbahman M. Endometrial stromal tumours revisited: an update based on the 2014 WHO classification. J Clin Pathol. 2015;68(5):325-32.
11. Dionigi A, Oliva E, Clement PB, Young RH. Endometrial stromal nodules and endometrial stromal tumors with limited infiltration: a clinicopathologic study of 50 cases. Am J Surg Pathol. 2002;26(5):567-81.
12. Bodner K, Bodner-Adler B, Obermair A, Windbichler G, Petru E, Mayerhofer S, et al. Prognostic parameters in endometrial stromal sarcoma: a clinicopathologic study in 31 patients. Gynecol Oncol. 2001;81(2):160-5.
13. Conklin CM, Longacre TA. Endometrial stromal tumors: the new WHO classification. Adv Anat Pathol. 2014;21(6):383-93.
14. Davidson B, Abeler VM, Hellesylt E, Holth A, Shih Ie M, Skeie-Jensen T, et al. Gene expression signatures differentiate uterine endometrial stromal sarcoma from leiomyosarcoma. Gynecol Oncol. 2013;128(2):349-55.
15. Davidson B, Hellesylt E, Holth A, Danielsen HE, Skeie-Jensen T, Katz B. Neuron navigator-2 and cyclin D2 are new candidate prognostic markers in uterine sarcoma. Virchows Arch. 2017;471(3):355-62.

16. Arleo EK, Schwartz PE, Hui P, McCarthy S. Review of Leiomyoma Variants. AJR American journal of roentgenology. 2015;205(4):912-21.
17. Early HM, McGahan JP, Scoutt LM, Revzin M, Lamba R, Corwin M, et al. Pitfalls of Sonographic Imaging of Uterine Leiomyoma. Ultrasound quarterly. 2016;32(2):164-74.
18. Santos P, Cunha TM. Uterine sarcomas: clinical presentation and MRI features. Diagn Interv Radiol. 2015;21(1):4-9.
19. Barral M, Place V, Dautry R, Bendavid S, Cornelis F, Foucher R, et al. Magnetic resonance imaging features of uterine sarcoma and mimickers. Abdom Radiol (NY). 2017;42(6):1762-72.
20. Ober WB. Uterine sarcomas: histogenesis and taxonomy. Ann N Y Acad Sci. 1959;75:568-85.
21. Kempson RL, Bari W. Uterine sarcomas. Classification, diagnosis, and prognosis. Hum Pathol. 1970;1(3):331-49.
22. Tavassoli FA, Norris HJ. Mesenchymal tumours of the uterus. VII. A clinicopathological study of 60 endometrial stromal nodules. Histopathology. 1981;5(1):1-10.
23. Oliva E. Cellular mesenchymal tumors of the uterus: a review emphasizing recent observations. Int J Gynecol Pathol. 2014;33(4):374-84.
24. Chang KL, Crabtree GS, Lim-Tan SK, Kempson RL, Hendrickson MR. Primary uterine endometrial stromal neoplasms. A clinicopathologic study of 117 cases. Am J Surg Pathol. 1990;14(5):415-38.
25. Beer TW, Buchanan R, Buckley CH. Uterine stromal sarcoma following tamoxifen treatment. J Clin Pathol. 1995;48(6):596.
26. Amant F, Floquet A, Friedlander M, Kristensen G, Mahner S, Nam EJ, et al. Gynecologic Cancer InterGroup (GCIG) consensus review for endometrial stromal sarcoma. Int J Gynecol Cancer. 2014;24(9 Suppl 3):S67-72.
27. Chang KL, Crabtree GS, Lim-Tan SK, Kempson RL, Hendrickson MR. Primary extrauterine endometrial stromal neoplasms: a clinicopathologic study of 20 cases and a review of the literature. Int J Gynecol Pathol. 1993;12(4):282-96.
28. Clement PB, Scully RE. Endometrial stromal sarcomas of the uterus with extensive endometrioid glandular differentiation: a report of three cases that caused problems in differential diagnosis. Int J Gynecol Pathol. 1992;11(3):163-73.
29. Fitko R, Brainer J, Schink JC, August CZ. Endometrial stromal sarcoma with rhabdoid differentiation. Int J Gynecol Pathol. 1990;9(4):379-82.
30. Hwang H, Matsuo K, Duncan K, Pakzamir E, Pham HQ, Correa A, et al. Immunohistochemical panel to differentiate endometrial stromal sarcoma, uterine leiomyosarcoma and leiomyoma: something old and something new. J Clin Pathol. 2015;68(9):710-7.
31. Hoang L, Chiang S, Lee CH. Endometrial stromal sarcomas and related neoplasms: new developments and diagnostic considerations. Pathology. 2018;50(2):162-77.
32. Lee CH, Marino-Enriquez A, Ou W, Zhu M, Ali RH, Chiang S, et al. The clinicopathologic features of YWHAE-FAM22 endometrial stromal sarcomas: a histologically high-grade and clinically aggressive tumor. Am J Surg Pathol. 2012;36(5):641-53.
33. Lee CH, Nucci MR. Endometrial stromal sarcoma--the new genetic paradigm. Histopathology. 2015;67(1):1-19.
34. Lee CH, Ali RH, Rouzbahman M, Marino-Enriquez A, Zhu M, Guo X, et al. Cyclin D1 as a diagnostic immunomarker for endometrial stromal sarcoma with YWHAE-FAM22 rearrangement. Am J Surg Pathol. 2012;36(10):1562-70.

35. Lee CH, Hoang LN, Yip S, Reyes C, Marino-Enriquez A, Eilers G, et al. Frequent expression of KIT in endometrial stromal sarcoma with YWHAE genetic rearrangement. Mod Pathol. 2014;27(5):751-7.
36. Lewis N, Soslow RA, Delair DF, Park KJ, Murali R, Hollmann TJ, et al. ZC3H7B-BCOR high-grade endometrial stromal sarcomas: a report of 17 cases of a newly defined entity. Mod Pathol. 2018;31(4):674-84.
37. Hoang LN, Aneja A, Conlon N, Delair DF, Middha S, Benayed R, et al. Novel High-grade Endometrial Stromal Sarcoma: A Morphologic Mimicker of Myxoid Leiomyosarcoma. Am J Surg Pathol. 2017;41(1):12-24.
38. Amant F, Tousseyn T, Coenegrachts L, Decloedt J, Moerman P, Debiec-Rychter M. Case report of a poorly differentiated uterine tumour with t(10;17) translocation and neuroectodermal phenotype. Anticancer Res. 2011;31(6):2367-71.
39. Chiang S, Lee CH, Stewart CJR, Oliva E, Hoang LN, Ali RH, et al. BCOR is a robust diagnostic immunohistochemical marker of genetically diverse high-grade endometrial stromal sarcoma, including tumors exhibiting variant morphology. Mod Pathol. 2017;30(9):1251-61.
40. Oliva E C, Carineli SG, et al. Tumours ofthe uterine corpus mesenchymal tumours. Lyon: IARC Press: World Health Organization; 2014.
41. Oliva E, Clement PB, Young RH. Endometrial stromal tumors: an update on a group of tumors with a protean phenotype. Adv Anat Pathol. 2000;7(5):257-81.
42. Chew I, Oliva E. Endometrial stromal sarcomas: a review of potential prognostic factors. Adv Anat Pathol. 2010;17(2):113-21.
43. Kurihara S, Oda Y, Ohishi Y, Iwasa A, Takahira T, Kaneki E, et al. Endometrial stromal sarcomas and related high-grade sarcomas: immunohistochemical and molecular genetic study of 31 cases. Am J Surg Pathol. 2008;32(8):1228-38.
44. Koontz JI, Soreng AL, Nucci M, Kuo FC, Pauwels P, van Den Berghe H, et al. Frequent fusion of the JAZF1 and JJAZ1 genes in endometrial stromal tumors. Proc Natl Acad Sci U S A. 2001;98(11):6348-53.
45. Micci F, Panagopoulos I, Bjerkehagen B, Heim S. Consistent rearrangement of chromosomal band 6p21 with generation of fusion genes JAZF1/PHF1 and EPC1/PHF1 in endometrial stromal sarcoma. Cancer Res. 2006;66(1):107-12.
46. Panagopoulos I, Micci F, Thorsen J, Gorunova L, Eibak AM, Bjerkehagen B, et al. Novel fusion of MYST/Esa1-associated factor 6 and PHF1 in endometrial stromal sarcoma. PLoS One. 2012;7(6):e39354.
47. Dal Cin P, Talcott J, Abrams J, Li FP, Sandberg AA. Ins(10;19) in an endometrial stromal sarcoma. Cancer Genet Cytogenet. 1988;36(1):1-5.
48. Mittal K, Soslow R, McCluggage WG. Application of immunohistochemistry to gynecologic pathology. Arch Pathol Lab Med. 2008;132(3):402-23.
49. Su TF, Chao TK, Lee HS, Perng CL, Nieh S. Malignant potential of endometrial stromal tumor with limited infiltration: a case report. Int J Surg Pathol. 2014;22(6):559-63.
50. Chan JK, Kawar NM, Shin JY, Osann K, Chen LM, Powell CB, et al. Endometrial stromal sarcoma: a population-based analysis. Br J Cancer. 2008;99(8):1210-5.
51. Pautier P, Nam EJ, Provencher DM, Hamilton AL, Mangili G, Siddiqui NA, et al. Gynecologic Cancer InterGroup (GCIG) consensus review for high-grade undifferentiated sarcomas of the uterus. Int J Gynecol Cancer. 2014;24(9 Suppl 3):S73-7.
52. Donertas A, Nayki U, Nayki C, Ulug P, Gultekin E, Yildirim Y. Prognostic factors, treatment and outcome in a Turkish population with endometrial stromal sarcoma. Asian Pac J Cancer Prev. 2015;16(3):881-7.

53. Schwartz SM, Marshall LM, Baird DD. Epidemiologic contributions to understanding the etiology of uterine leiomyomata. Environ Health Perspect. 2000;108 Suppl 5:821-7.
54. Pavone D, Clemenza S, Sorbi F, Fambrini M, Petraglia F. Epidemiology and Risk Factors of Uterine Fibroids. Best Pract Res Clin Obstet Gynaecol. 2018;46:3-11.
55. Flake GP, Andersen J, Dixon D. Etiology and pathogenesis of uterine leiomyomas: a review. Environ Health Perspect. 2003;111(8):1037-54.
56. Kjerulff KH, Langenberg P, Seidman JD, Stolley PD, Guzinski GM. Uterine leiomyomas. Racial differences in severity, symptoms and age at diagnosis. The Journal of reproductive medicine. 1996;41(7):483-90.
57. Patel VM, Handler MZ, Schwartz RA, Lambert WC. Hereditary leiomyomatosis and renal cell cancer syndrome: An update and review. J Am Acad Dermatol. 2017;77(1):149-58.
58. Yavuz E, Gulluoglu MG, Akbas N, Tuzlali S, Ilhan R, Iplikci A, et al. The values of intratumoral mast cell count and Ki-67 immunoreactivity index in differential diagnosis of uterine smooth muscle neoplasms. Pathol Int. 2001;51(12):938-41.
59. Oliva E, Young RH, Amin MB, Clement PB. An immunohistochemical analysis of endometrial stromal and smooth muscle tumors of the uterus: a study of 54 cases emphasizing the importance of using a panel because of overlap in immunoreactivity for individual antibodies. Am J Surg Pathol. 2002;26(4):403-12.
60. Pujani M, Jairajpuri ZS, Rana S, Jetley S, Hassan MJ, Jain R. Cellular leiomyoma versus endometrial stromal tumor: A pathologists' dilemma. J Midlife Health. 2015;6(1):31-4.
61. Croce S, Young RH, Oliva E. Uterine leiomyomas with bizarre nuclei: a clinicopathologic study of 59 cases. Am J Surg Pathol. 2014;38(10):1330-9.
62. Prayson RA, Hart WR. Mitotically active leiomyomas of the uterus. Am J Clin Pathol. 1992;97(1):14-20.
63. Bell SW, Kempson RL, Hendrickson MR. Problematic uterine smooth muscle neoplasms. A clinicopathologic study of 213 cases. Am J Surg Pathol. 1994;18(6):535-58.
64. Bennett JA, Lamb C, Young RH. Apoplectic Leiomyomas: A Morphologic Analysis of 100 Cases Highlighting Unusual Features. Am J Surg Pathol. 2016;40(4):563-8.
65. Prayson RA, Goldblum JR, Hart WR. Epithelioid smooth-muscle tumors of the uterus: a clinicopathologic study of 18 patients. Am J Surg Pathol. 1997;21(4):383-91.
66. Smith CC, Gold MA, Wile G, Fadare O. Cotyledonoid dissecting leiomyoma of the uterus: a review of clinical, pathological, and radiological features. Int J Surg Pathol. 2012;20(4):330-41.
67. Clement PB, Young RH. Diffuse leiomyomatosis of the uterus: a report of four cases. Int J Gynecol Pathol. 1987;6(4):322-30.
68. Awonuga AO, Shavell VI, Imudia AN, Rotas M, Diamond MP, Puscheck EE. Pathogenesis of benign metastasizing leiomyoma: a review. Obstet Gynecol Surv. 2010;65(3):189-95.
69. Bartosch C, Afonso M, Pires-Luis AS, Galaghar A, Guimaraes M, Antunes L, et al. Distant Metastases in Uterine Leiomyosarcomas: The Wide Variety of Body Sites and Time Intervals to Metastatic Relapse. Int J Gynecol Pathol. 2017;36(1):31-41.
70. Kleinerman RA, Tucker MA, Tarone RE, Abramson DH, Seddon JM, Stovall M, et al. Risk of new cancers after radiotherapy in long-term survivors of retinoblastoma: an extended follow-up. J Clin Oncol. 2005;23(10):2272-9.
71. Lavie O, Barnett-Griness O, Narod SA, Rennert G. The risk of developing uterine sarcoma after tamoxifen use. Int J Gynecol Cancer. 2008;18(2):352-6.

72. Halaska MJ, Haidopoulos D, Guyon F, Morice P, Zapardiel I, Kesic V. European Society of Gynecological Oncology Statement on Fibroid and Uterine Morcellation. Int J Gynecol Cancer. 2017;27(1):189-92.
73. Abeler VM, Nenodovic M. Diagnostic immunohistochemistry in uterine sarcomas: a study of 397 cases. Int J Gynecol Pathol. 2011;30(3):236-43.
74. Mills AM, Longacre TA. Smooth Muscle Tumors of the Female Genital Tract. Surgical pathology clinics. 2009;2(4):625-77.
75. Zivanovic O, Jacks LM, Iasonos A, Leitao MM, Jr., Soslow RA, Veras E, et al. A nomogram to predict postresection 5-year overall survival for patients with uterine leiomyosarcoma. Cancer. 2012;118(3):660-9.
76. Kapp DS, Shin JY, Chan JK. Prognostic factors and survival in 1396 patients with uterine leiomyosarcomas: emphasis on impact of lymphadenectomy and oophorectomy. Cancer. 2008;112(4):820-30.
77. Desar IME, Ottevanger PB, Benson C, van der Graaf WTA. Systemic treatment in adult uterine sarcomas. Crit Rev Oncol Hematol. 2018;122:10-20.
78. George S, Miao D, Demetri GD, Adeegbe D, Rodig SJ, Shukla S, et al. Loss of PTEN Is Associated with Resistance to Anti-PD-1 Checkpoint Blockade Therapy in Metastatic Uterine Leiomyosarcoma. Immunity. 2017;46(2):197-204.
79. Luoto R, Kaprio J, Rutanen EM, Taipale P, Perola M, Koskenvuo M. Heritability and risk factors of uterine fibroids--the Finnish Twin Cohort study. Maturitas. 2000;37(1):15-26.
80. Kashtan CE. Alport syndrome. An inherited disorder of renal, ocular, and cochlear basement membranes. Medicine (Baltimore). 1999;78(5):338-60.
81. Bertsch E, Qiang W, Zhang Q, Espona-Fiedler M, Druschitz S, Liu Y, et al. MED12 and HMGA2 mutations: two independent genetic events in uterine leiomyoma and leiomyosarcoma. Mod Pathol. 2014;27(8):1144-53.
82. Blom R, Guerrieri C, Stal O, Malmstrom H, Simonsen E. Leiomyosarcoma of the uterus: A clinicopathologic, DNA flow cytometric, p53, and mdm-2 analysis of 49 cases. Gynecol Oncol. 1998;68(1):54-61.
83. Hu J, Khanna V, Jones M, Surti U. Genomic alterations in uterine leiomyosarcomas: potential markers for clinical diagnosis and prognosis. Genes Chromosomes Cancer. 2001;31(2):117-24.
84. Christacos NC, Quade BJ, Dal Cin P, Morton CC. Uterine leiomyomata with deletions of Ip represent a distinct cytogenetic subgroup associated with unusual histologic features. Genes Chromosomes Cancer. 2006;45(3):304-12.
85. Marzinke MA, Mavencamp T, Duratinsky J, Clagett-Dame M. 14-3-3epsilon and NAV2 interact to regulate neurite outgrowth and axon elongation. Archives of biochemistry and biophysics. 2013;540(1-2):94-100.
86. McNeill EM, Roos KP, Moechars D, Clagett-Dame M. Nav2 is necessary for cranial nerve development and blood pressure regulation. Neural development. 2010;5:6.
87. Tan F, Zhu H, Tao Y, Yu N, Pei Q, Liu H, et al. Neuron navigator 2 overexpression indicates poor prognosis of colorectal cancer and promotes invasion through the SSH1L/cofilin-1 pathway. Journal of experimental & clinical cancer research : CR. 2015;34:117.
88. Assinder SJ, Stanton JA, Prasad PD. Transgelin: an actin-binding protein and tumour suppressor. The international journal of biochemistry & cell biology. 2009;41(3):482-6.
89. Tawfik O, Rao D, Nothnick WB, Graham A, Mau B, Fan F. Transgelin, a Novel Marker of Smooth Muscle Differentiation, Effectively Distinguishes Endometrial Stromal Tumors from

Uterine Smooth Muscle Tumors. International journal of gynecological obstetrical and reproductive medicine research. 2014;1(1):26-31.
90. Robin YM, Penel N, Perot G, Neuville A, Velasco V, Ranchere-Vince D, et al. Transgelin is a novel marker of smooth muscle differentiation that improves diagnostic accuracy of leiomyosarcomas: a comparative immunohistochemical reappraisal of myogenic markers in 900 soft tissue tumors. Mod Pathol. 2013;26(4):502-10.
91. Rao D, Kimler BF, Nothnick WB, Davis MK, Fan F, Tawfik O. Transgelin: a potentially useful diagnostic marker differentially expressed in triple-negative and non-triple-negative breast cancers. Hum Pathol. 2015;46(6):876-83.
92. De Santis ML, Hammamieh R, Das R, Jett M. Adipocyte-fatty acid binding protein induces apoptosis in DU145 prostate cancer cells. J Exp Ther Oncol. 2004;4(2):91-100.
93. Tang Z, Shen Q, Xie H, Zhou X, Li J, Feng J, et al. Elevated expression of FABP3 and FABP4 cooperatively correlates with poor prognosis in non-small cell lung cancer (NSCLC). Oncotarget. 2016;7(29):46253-62.
94. Evron E, Umbricht CB, Korz D, Raman V, Loeb DM, Niranjan B, et al. Loss of cyclin D2 expression in the majority of breast cancers is associated with promoter hypermethylation. Cancer Res. 2001;61(6):2782-7.
95. Padar A, Sathyanarayana UG, Suzuki M, Maruyama R, Hsieh JT, Frenkel EP, et al. Inactivation of cyclin D2 gene in prostate cancers by aberrant promoter methylation. Clin Cancer Res. 2003;9(13):4730-4.
96. Ko E, Kim Y, Park SE, Cho EY, Han J, Shim YM, et al. Reduced expression of cyclin D2 is associated with poor recurrence-free survival independent of cyclin D1 in stage III non-small cell lung cancer. Lung Cancer. 2012;77(2):401-6.
97. Shan YS, Hsu HP, Lai MD, Hung YH, Wang CY, Yen MC, et al. Cyclin D1 overexpression correlates with poor tumor differentiation and prognosis in gastric cancer. Oncol Lett. 2017;14(4):4517-26.
98. Abeler VM, Royne O, Thoresen S, Danielsen HE, Nesland JM, Kristensen GB. Uterine sarcomas in Norway. A histopathological and prognostic survey of a total population from 1970 to 2000 including 419 patients. Histopathology. 2009;54(3):355-64.
99. Pelmus M, Penault-Llorca F, Guillou L, Collin F, Bertrand G, Trassard M, et al. Prognostic factors in early-stage leiomyosarcoma of the uterus. Int J Gynecol Cancer. 2009;19(3):385-90.
100. Seagle BL, Sobecki-Rausch J, Strohl AE, Shilpi A, Grace A, Shahabi S. Prognosis and treatment of uterine leiomyosarcoma: A National Cancer Database study. Gynecol Oncol. 2017;145(1):61-70.
101. Nordal RR, Kristensen GB, Kaern J, Stenwig AE, Pettersen EO, Trope CG. The prognostic significance of stage, tumor size, cellular atypia and DNA ploidy in uterine leiomyosarcoma. Acta Oncol. 1995;34(6):797-802.
102. Dos Santos LA, Garg K, Diaz JP, Soslow RA, Hensley ML, Alektiar KM, et al. Incidence of lymph node and adnexal metastasis in endometrial stromal sarcoma. Gynecol Oncol. 2011;121(2):319-22.
103. Carlsson E, Krohn K, Ovaska K, Lindberg P, Hayry V, Maliniemi P, et al. Neuron navigator 3 alterations in nervous system tumors associate with tumor malignancy grade and prognosis. Genes Chromosomes Cancer. 2013;52(2):191-201.
104. Sarkar R, Hunter IA, Rajaganeshan R, Perry SL, Guillou P, Jayne DG. Expression of cyclin D2 is an independent predictor of the development of hepatic metastasis in colorectal

cancer. Colorectal disease : the official journal of the Association of Coloproctology of Great Britain and Ireland. 2010;12(4):316-23.

ÖZGEÇMİŞ

Adı Soyadı: Özerk Doğuş Görgün

Doğum tarihi ve yeri: 09.02.1990, Tekirdağ

Mezun olduğu ilkokul: Uncular Süleyman Peker İlköğretim Okulu (1997-2004)

Mezun olduğu lise: Tekirdağ Fen Lisesi (2004-2008)

Mezun olduğu üniversite: İstanbul Üniversitesi, İstanbul Tıp Fakültesi (2008-2014)

Uzmanlık eğitimi: İstanbul Üniversitesi, İstanbul Tıp Fakültesi, Tıbbi Patoloji Anabilim Dalı(2015-2019)